1900
Lane Medical Library

Die Dauererfolge
der
Iridectomie beim Glaucom.

Inaugural-Dissertation
zur
Erlangung der Doctorwürde in der Medizin und Chirurgie,
welche
mit Genehmigung der hohen medizinischen Fakultät
der
vereinigten Friedrichs-Universität Halle-Wittenberg
zugleich mit den Thesen
Freitag, den 3. August 1900, Mittags 12 Uhr
öffentlich verteidigen wird

Hans Ackermann
approb. Arzt
aus Hakeborn.

Referent: Herr Geh. Med.-Rat Prof. Dr. von Hippel.

Opponenten:
Herr Drd. med. Levy.
Herr Dr. med. Brüning.

Halle a. S.
Hofbuchdruckerei von C. A. Kaemmerer & Co.
1900.

Imprimatur:

Prof. Dr. **Eberth**

h. t. Decanus.

Meinen lieben Eltern gewidmet.

Digitized by the Internet Archive
in 2026

https://archive.org/details/IA40153703_0246

Während man in früherer Zeit dem Glaucom machtlos gegenüberstand, und die medicamentöse Behandlung den Ausgang in völlige Amaurose höchstens etwas zu verzögern, nicht aber ihn zu verhindern vermochte, begann eine ganz neue Aera für die Therapie der Erkrankung mit der Entdeckung der druckherabsetzenden Wirkung der Iridectomie durch A. v. Graefe im Jahre 1856.

Dieser veröffentlichte seine Entdeckung in seiner berühmten Arbeit: „Über die Iridectomie bei Glaucom“ [1]) im folgenden Jahre und war zugleich im Stande, an der Hand einer Anzahl von Krankengeschichten den Beweis für die Wirksamkeit seiner Operation zu erbringen. In den folgenden Arbeiten, die in den nächsten Jahren erschienen, brachte er weiteres statistisches Material für die Erfolge der Iridectomie und konnte zu gleicher Zeit seine in der ersten Arbeit über die Wirksamkeit derselben bei den verschiedenen Formen des Glaucoms geäusserten Ansichten im wesentlichen bestätigen [2]). Er hatte schon damals die Prognose der Operation dahin formuliert, dass die besten Erfolge der Iridectomie beim Glaucoma imminens, sehr gute auch beim Glaucoma acutum

---

1) A. v. Graefe: Über die Iridectomie bei Glaucom. A. f. O. III. 2.

2) A. v. Graefe: Weitere klinische Bemerkungen über Glaucom, glaucomatöse Krankheiten und die Heilwirkung der Iridectomie. A. f. O. IV. 2.

A. v. Graefe: Weitere Zusätze über Glaucom und Heilwirkung der Iridectomie. A. f. O. VIII. 2.

inflammatorium, wenn die Operation früh ausgeführt wird, erreicht werden. Im ersten Falle ist die Erhaltung des ja meist noch ganz oder doch annähernd normalen Sehvermögens mit Sicherheit zu erwarten, im zweiten vollkommene Heilung nicht ausgeschlossen, beträchtliche Besserung des Visus aber ebenfalls sicher zu erwarten. Er hofft auf völlige Wiederherstellung des Sehvermögens, wenn die Operation vor Ablauf von 2 Wochen nach Beginn der Erkrankung stattfindet.

Weniger günstig ist die Prognose für das chronische Glaucom. Auch hier werden Besserungen wenigstens temporär beobachtet, im Allgemeinen ist aber die Prognose gänzlich davon abhängig, wie weit der glaucomatöse Prozess fortgeschritten, wie stark die Einengung des Gesichtsfeldes, wie tief die Excavation der Pupille ist, d. h. wieviel von den Sehnervenfasern schon atrophisch und leitungsunfähig geworden sind.

Die dritte Form des glaucomatösen Processes, welche wir jetzt nach dem Vorgange von Donders „Glaucoma simplex“ nennen, bezeichnete er als: „Amaurose mit Sehnervenexcavation“, sah sie als primäres Sehnervenleiden an, und erwähnt nur, dass hier eine Heilwirkung der Iridectomie nicht zu erhoffen, vielleicht aber ein Stillstand des Processes zu erreichen sei.

Schon 1862 erkannte v. Graefe die Zugehörigkeit des Glaucoma simplex zu den glaucomatösen Processen an und trat nun gestützt auf mehr als 400 Glaucomiridectomieen im Verein mit Donders für die Ausführung der Iridectomie auch bei dieser Krankheitsform ein. Er sah in der Regel Stillstand, oft Besserung eintreten und hatte unter seinem grossen Material nur 3 Fälle mit noch relativ gutem Sehvermögen, bei denen einmal gänzlicher Verfall desselben, zweimal schnelles Sinken der Sehschärfe bis zu einem gewissen, dann stationär bleibenden Grade eintrat.

In seiner 4. grossen Arbeit[1]) sah v. Graefe schon tiefgreifende Unterschiede zwischen den entzündlichen und den nicht entzündlichen Glaucomformen. Während bei ersteren sich die Operationsresultate in gleichmässiger Weise gestalteten, liessen sich beim Glaucoma simplex unter anscheinend ganz ähnlichen Operationsbedingungen grosse Unterschiede in den definitiven Resultaten konstatieren. Man sah sehr günstige Ausgänge neben anderen, wo nach mehrjährigem Bestande des guten Sehvermögens doch noch Rückgang eintrat; bei anderen wurde überhaupt kein Stillstand erreicht, und in einigen Fällen schloss sich an die Iridectomie schneller Verfall der Sehfunktionen an.

Trotz alledem ergab sich folgendes Resultat: In mehr als der Hälfte der Fälle Besserung oder dauernde Erhaltung des bestehenden Sehvermögens, in gut $^1/_4$ befriedigender Verlauf teils spontan, teils nach vorgenommener Nachoperation; in einer 4. Categorie wenigstens Verlangsamung des Verfalls, in einigen (5 unter mehreren Hundert, also etwas weniger als 2%) Beschleunigung des Verfalls. Im ganzen also in 90% dauernder Schutz vor Erblindung.

So kommt v. Graefe zu dem Schluss, dass auch beim Glaucoma simplex die Iridectomie die einzig helfende Operation sei.

Hier fand er zuerst Widerspruch. Schon in seiner dritten Arbeit erwähnt v. Graefe Fachgenossen, die beim Glaucoma simplex die Iridectomie gänzlich verwerfen. Nachdem aus theoretischen Gründen 1867 de Wecker die Sclerotomie empfohlen, Quaglino zuerst sie ausgeführt und 5 operierte Fälle veröffentlicht hatte, auch Stellwag, de Wecker und nach ihnen mehrere sie nicht nur an bereits erblindeten, sondern an noch völlig sehtüchtigen

---

1) A. v. Graefe: Beiträge zur Pathologie und Therapie des Glaucom. A. f. O. XV. 3 p. 197 ff.

Augen mit Erfolg ausgeführt hatten, äusserte Mauthner[1]) geradezu Zweifel, ob man eine in ihren Folgen unter Umständen so verderbliche Operation, wie die Iridectomie an sehtüchtigen Augen überhaupt ausführen dürfe?

Dies veranlasste Hirschberg[2]) zur Veröffentlichung einer Statistik über 78 Glaukomaugen, nach welcher die erzielten Resultate folgende waren:

Bei 18 Fällen von Glaucoma acutum ergab die Iridectomie 17 mal ein durchaus günstiges Resultat, der 18. Fall misslang wegen ungenügender technischer Ausführung der Operation. Nie schloss sich chronisches Glaucom an.

In 10 Fällen von chronisch entzündlichem Glaucom war 1 mal eine zweite Iridectomie nötig, in den übrigen 9 Fällen erwies sich die Operation als wirksam. Die Resultate waren je nach der Beschaffenheit der Sehschärfe und des Gesichtsfeldes sehr verschieden.

Beim Glaucoma simplex unterscheidet er mehrere Kategorien:

a) Von 13 Fällen mit $S \geqq 1{,}0$ ergaben 9 dauernden Erfolg. 2 mal hielt dieser nur ein Jahr an und einmal beobachtete er zunehmende Einengung des Gesichtsfeldes bei ziemlich normal bleibender zentraler Sehschärfe.

b) Berührt der Gesichtsfeldsdefekt schon den Fixierpunkt, so kann er diesen unmittelbar nach der Operation überschreiten (Graefe, Schweigger, Mauthner).

c) Bei 9 sehr fortgeschrittenen Fällen fand sich 4 mal bleibender Erfolg, nachweisbar schneller Verfall 2 mal.

Unter 7 Fällen von Glaucoma haemorrhagicum konnte er 1 mal ein befriedigendes Resultat konstatieren.

---

1) Mauthner: Über Iridectomie und Sclerotomie bei Glaucom. Wiener medizinische Wochenschrift 1877, 27—30.

2) Hirschberg: Zur Prognose der Glaucomoperation. A. f. O. XXIV. 1.

Dies waren Erfolge der Iridectomie, die ganz den Ansichten von v. Graefe; Donders, Arlt und anderer entsprechen.

Dennoch gewann die Sclerotomie bedeutend an Boden, und Mauthner[1]) veröffentlichte, nicht zum wenigsten als Antwort auf die Hirschbergsche Statistik eine Reihe von Fällen, in denen sich die Indectomie wirkungslos, z. T. direkt schädlich erwiesen hatte.

Er brachte Krankenberichte über 23 Iridectomieen an Augen, die an Glaucoma simplex erkrankt waren. Von diesen war das Sehvermögen bei 17 erhalten. Er erzielte 3 mal Besserung des Visus, 5 mal Bestand des zur Zeit der Operation vorhandenen Sehvermögens und 8 mal Verschlechterung. Da von diesen 8 Augen bei 5 die Sehfunktionen bis zur Unbrauchbarkeit sanken, und diese Fälle solche waren, in denen bereits das erste Auge erblindet war, so hielt Mauthner seine vorhin erwähnte Ansicht aufrecht und specifizierte sie dahin, dass er die Iridectomie verworfen, resp. durch die Sclerotomie ersetzt wissen wollte in folgenden Fällen:

1) Im Prodromalstadium des Glaucoms.
2) Bei Glaucoma simplex bei nahezu normalen Sehvermögen.
3) Bei chronischem Glaucom, wenn der Gesichtsfelddefekt sich dem Fixierpunkt stark genähert hat.

Im Anschluss daran veröffentlichte er einige mit Erfolg sklerotomierte Fälle, denen im gleichen Hefte des „Archiv für Augenheilkunde“ Hoch und Plenk einige hinzufügten.

Abadie hatte sich zunächst[2]) für die Iridectomie ausgesprochen, aber schon in einer bald darauf folgenden

---

1) Mauthner: Aphorismen über Glaucomlehre. A. f. Augenheilkunde VII. 1878.

2) Abadie: Du Glaucôme. Annales d'Oculist. LXXXI.

Arbeit[1]) erwähnte er häufige Misserfolge beim chronischen und Einfachen Glaucom, und trat für die Sclerotomie ein, die er in folgenden Fällen empfahl:

1) Beim hämorrhagischen Glaukom.
2) Beim einfachen chronischen Glaukom.
3) Bei den rasch progressiven Glaukomen, wo die Iridectomie nichts nütze, die Sclerotomie aber öfter wiederholt werden kann.

Da er mit vielen anderen Ophthalmologen die Wirkung der Iridectomie nicht in der Excision eines Irisstücks, sondern in der Setzung einer Corneo- Scleral- (Filtrations-) Narbe sah, so war es natürlich, dass er die einfache Sclerotomie hier vorzog.

Misserfolge, die er bei der Anwendung der Iridectomie beim Glaucoma simplex erlebte, veranlassten auch Dehenne[2]), sich bei diesen für Ausführung der Sclerotomie auszusprechen. Im Übrigen aber meinte er: Il n' est plus douteux, que dans tous les formes hyperhémiques du glaucôme l' iridectomie est la seul intervention possible. Er gab auch eine Modifikation derselben an, um sie bei akuten Fällen ohne Verletzung der vorderen Linsenkapsel und Glaskörperverlust ausführen zu können.

Im Gegensatz zu den Anhängern der Sclerotomie trat Mooren[3]) wieder energisch für die Iridectomie ein: „Es unterliegt keinem Zweifel, dass die Iridectomie die Operation der Regel, die Sclerotomie die der Ausnahme bleiben wird." Er hielt die Bedenken, die Mauthner gegen die Iridectomie geltend gemacht hatte, für ungerechtfertigt, und behiehlt der Sclerotomie nur vor:

---

1) Abadie: Des indications de l' iridectomie et de la Sclerotomie. Annales d' Ocul. LXXXV p. 229.

2) A. Dehenne: De quelques modifications apportées à la pratique de l' iridectomie dans certains cas déterminés de glaucôme Annales d' Ocul. T. C. 1888. p. 128.

2) Mooren: Beiträge zur klinischen und operativen Glaucombehandlung.

1. Das Glaucoma simplex, und zwar besonders die Form, die sich durch stärkere Empfindlichkeit gegen Licht auszeichnet, (da hier die Blendung durch das Colobom vermieden würde).

2. Das chronisch-entzündliche Glaucom, wenn die Grenze des Gesichtsfelddefekts bis an den Fixierpunkt reicht.

3. Das Glaucoma absolutum dolorosum, wenn die Schmerzen neuralgischer Natur sind.

4. Endlich das chronische Glaucom mit stark atrophischer Iris und das Glaucoma hämorrhagicum.

Ein Beweis dafür, dass beim Glaucoma simplex auch die Erfolge der Sclerotomie keine erheblichen gewesen sein können, ist, dass man sich wieder der medikamentösen Therapie desselben zuwandte.

Man hatte seit v. Graefes Entdeckung der Iridectomie die druckvermindernde Wirkung des Eserins und des Pilocarpins kennen gelernt und versuchte nun durch diese Mittel die operativen Eingriffe entbehrlich zu machen.

So empfahl Pflüger[1]) beim Glaucoma simplex zuerst konsequent Myotica anzuwenden, erst im Notfall die Iridectomie folgen zu lassen und als letzte Zuflucht eventuell die Sclerotomie auszuführen.

Ihm trat Laqueur[2]) entgegen, der den längeren Gebrauch des Eserins beim Glaucoma simplex entschieden verwarf, und möglichst früh die Iridectomie machen wollte. Nur dann erachtete er diese für kontraindiziert, wenn die Gesichtsfeldeinengung bis nahe an den Fixierpunkt heranginge.

Schmidt-Rimpler[3]) formulierte seine Ansicht dahin:

---

1) Pflüger: Zur Behandlung des Glaucoms. Bericht über die XIV. Versammlung der ophthalmolog. Gesellschaft zu Heidelberg. 1882.

2) Laqueur. Diskussion über Pflügers Vortrag. Ebenda.

3) Schmidt-Rimpler: Glaucom Graefe-Saemisch Handbuch der Augenheilkunde V.

Bei den entzündlichen Formen des Glaucoms ist der Erfolg der Iridectomie am grössten, dann folgen die chronischen und endlich das Glaucoma simplex, bei dem man höchstens Erhaltung des bestehenden Sehvermögens oder geringe Besserung erzielt. Die Resultate sind beim chronischen Glaucom um so besser, je weniger weit fortgeschritten die Krankheit ist, indessen sind auch Fälle genug bekannt, wo nach jahrelangem Bestehen noch Besserung des Visus und Erweiterung des Gesichtsfelds erreicht wurde. Ist nur noch quantitative Lichtempfindung vorhanden, so nützt die Operation nichts. Immer aber soll möglichst frühzeitig operiert werden.

Was das Glaucoma simplex im speciellen betrifft, so sind die Berechnungen v. Graefes wohl etwas zu günstig.

Bei diesem Widerstreit der Meinungen war die einzige Möglichkeit zur Klarheit über den Wert oder Unwert der Operationen, speciell der Iridectomie zu gelangen, die Aufstellung grösserer Statistiken, ein Weg, den schon Hirschberg als den allein zum Ziele führenden bezeichnet und betreten hatte.

Als eine der wertvollsten gilt zunächst die von Sulzer[1]), der über die Erfolge der Züricher Klinik unter Horner vom 1861—81 berichtete.

Nach dieser Statistik kommen dort zur Operation 103 Fälle von Glaucoma simplex, davon wurden gebessert 22,3 %, in 37% blieb das vor der Operation bestehende Sehvermögen erhalten, in 23% sank es, blieb aber doch brauchbar, in 3,8% verfiel es unmittelbar nach der Operation, in 13,6% erst später.

149 Fälle von Glaucoma inflammatorium: davon waren 45% an akutem, 55% an chronischem Glaucom erkrankt. Von diesen wurden 72,5% durch die Iridectomie gebessert,

1) Sulzer: Die Iridektomie beim primären Glaucom. I. A. D. Zürich 1882.

in 11,3% blieb das bestehende Sehvermögen erhalten, in 4,8% trat sofortiger, in 2,02% allmähliger Verfall des Sehvermögens ein.

Eine weitere Statistik lieferte Wagner[1]), der, nachdem er selbst wegen Glaucom iridektomiert war, zunächst seine eigenen genauen Beobachtungen über den Krankheitsverlauf brachte, dann neuerdings über 216 von ihm selbst ausgeführte Iridectomieen berichtete. Er kam zu dem Schlusse, dass sich bei allen Formen des Glaucoms dauernde Heilung erreichen lasse, wenn die Operation frühzeitig genug ausgeführt werde; die Iridectomie sei aber die einzige Operation, durch die diese Erfolge erzielt werden können.

Zu einer ganz anderen Ansicht gelangte Bull[2]) auf Grund seiner Erfahrungen an 90 Fällen von Glaucoma simplex, bei welchen die Iridectomie ausgeführt war. Er konnte nur 8 mal eine dauernde Besserung des Sehvermögens konstatieren, 10 mal trat dagegen Verschlechterung des Visus ein, zum Teil durch schnelle Zunahme schon vorhandener Linsentrübungen (diese Fälle würden natürlich nicht in Betracht kommen können, wenn es sich um eine Beurteilung des Einflusses der Iridectomie auf das Glaucom handelt). Bull empfahl die Iridectomie nur in den frühen Stadien des Glaucoma simplex zu machen, später sich dagegen auf den Gebrauch der Myotica zu beschränken.

Im Gegensatz zu ihm beurtheilte Knapp[3]), gestützt auf 226 operierte Fälle, die durch die Operation erzielten Erfolge bei Glaucoma simplex erheblich günstiger.

---

1) Wagner: Statistik u. operative Behandlung des Glaucoms. Nagels Jahrb. 1897 p. 482.

2) Bull: Analysis of 90 cases of chronic simple Glaucoma. Transact. of the american. ophthalm. soc. 1889.

3) Knapp. Discussion über Bulls Vortrag.

Eine ausserordentlich grosse Anzahl von Operationen (gegen 800 Iridectomien und 284 Sclerotomieen) konnte Logetschnikow[1]) seinen Beobachtungen zu Grunde legen. Sie führten ihn zur Formulierung einer Anzahl von Sätzen, von denen die wichtigsten die folgenden sind:

1. In allen Formen des Glaukoms, und in allen Perioden soll operiert werden, Iridectomie oder Sclerotomie.

2. Radikalheilung wird durch keine Operation erzielt, wohl aber wird die Krankheit für längere oder kürzere Zeit zum Stillstand gebracht werden.

3. Von dem operativen Verfahren ist, besonders bei den entzündlichen Formen, die Iridectomie das sicherere Verfahren.

4. Auch beim einfachen Glaucom ist die Iridectomie der Sclerotomie vorzuziehen,

Logetschnikow wollte also die Iridectomie zwar bei allen Formen des Glaucoms gemacht wissen, war aber der Ansicht, dass eine Dauerheilung weder durch sie, noch durch die Sclerotomie zu erzielen sei.

Zu einer gegenteiligen Ansicht kam Markow[2]), der aus der Universitätsklinik in Charkow über 1319 Erkrankungen an primärem Glaucom berichtete. Von diesen wurden (in den Jahren 1872—1897) 575 Kranke operiert, und zwar fast ausschliesslich mittelst Iridectomie. Schliesst man von diesen 69 aus, die bei Glaucoma absolutum nur wegen Schmerzhaftigkeit operirt wurden, so bleiben 506 Fälle. Bei diesen waren die Resultate folgende:

Bei 303 blieb die Sehschärfe die gleiche, wie vor der Operation.

Bei 181 besserte sich dieselbe, und zwar in $^1/_2$ der Fälle beträchtlich, in $^1/_4$ bis zur Norm.

Nur in 4,4% trat Verschlechterung ein, und zwar fast aus-

1) Logetschnikow: Über die Iridikatmie von Iridaktomie und Sclerotomie bei Glaucom. Nagels Jahresberichte 1889. p. 361. ff.

2) Markow: Beitrag zur Glaucomstatistik, cf. Nagel Jahrb. 1897.

schliesslich durch wiederholte andauernde Blutungen nach der Operation.

In Prozenten ausgedrückt waren die Ergebnisse:

59,9% Erhaltung des Visus.

35,7% Besserung des Visus.

4,4% Abnahme, resp, Verfall des Visus.

Markow gelangte zu der Ansicht, dass die Iridectomie in der grössten Mehrzahl der Fälle eine Radikaloperation gegen das Glaucom bilde.

Hier möge noch eine andere Statistik aus der Petersburger Klinik erwähnt werden, die von Lange[1]) veröffentlicht wurde.

Sie erstreckt sich über 536 in klinischer Behandlung befindliche Patienten der Petersburger Klinik. Die Iridectomie kam 390 mal zur Anwendung, Die Resultate waren beim Glaucoma inflammatorium chronicum meist befriedigend, während beim Glaucoma simplex immerhin am wenigsten gute Resultate erzielt wurden. In 2 Fällen trat nach normal verlaufener Heilung rapider Verfall des Sehvermögens bis zur Erblindung ein. Deshalb will Lange bei doppelseitigem Glaucoma simplex nur das schlechtere Auge operieren, das bessere erst, wenn die erste Operation ein befriedigendes Resultat ergab.

Eine eingehende Arbeit über das Glaucom, in erster Linie des Glaucoma simplex erschien 1891 von Schweigger[2]).

Derselbe griff auf die ersten Graefe'schen Arbeiten zurück, in denen dieser noch dem entzündlichen, als der einzigen Form des Glaucoms die Amaurose mit Sehnervenexcavation gegenüberstellte. Als v. Graefe sich der Ansicht von Donders anschloss, und ebenfalls das Glaucoma simplex annahm, war er sich trotzdem bewusst, dass bei manchen Formen, die diesem zugerechnet

1) Lange: Über Glaucom. Mitteilungen aus der Petersburger Augenklinik. Nagels Jahresbericht 1889 p. 355 ff.

2) Schweigger: Glaucom und Sehnervenleiden. A. f. Augenheilk. XXIII.

würden, doch das Primäre eine Sehnervenerkrankung sei, in diesen Fällen musste natürlich die Iridectomie erfolglos bleiben. Er sprach die Hoffnung aus, dass weitere Beobachtungen eine Grenze zwischen diesen verschiedenartigen Krankheiten finden würden. Diese Beobachtungen, meinte Schweigger, seien unterblieben: „Die Verwechslung von Sehnervenleiden mit Glaucoma simplex ist so alt, wie das Wort selbst.“

Was man unter den Begriff des Glaucoma simplex bringt setzt sich zusammen aus

1. Einem wirklichen Glaucom ohne Entzündungserscheinungen

2. einer präexistierenden physiologischen Excavation mit einem Sehnervenleiden.

Die diagnostischen Zeichen des Glaucoms — Nebel- und Regenbogensehen, Hornhauttrübung, Erweiterung der Pupille, Abflachung der vorderen Kammer, Arterienpuls und besonders Gesichtsfeldbeschränkung und zwar in der für Glaucom charakteristischen Form sind alle für sich allein keine eindeutigen Zeichen und vermögen erst durch ihr gemeinsames Zusammentreffen die Diagnose zu sichern. Nie soll man aus einer randständigen Excavation allein, eventuell verbunden mit einer eingebildeten Drucksteigerung, die Diagnose Glaucoma simplex stellen, denn es kommen Fälle von primärer Nervenatrophie vor, die ohne die charakteristischen Zeichen der cerebralen genuinen Atrophie, doch einer glaucomatösen Excavation bis zur Ununterscheidbarkeit ähnlich sehen, und nicht auf Drucksteigerung beruhen. Hier muss natürlich die Iridectomie, die nur den intraokularen Druck herabsetzt, sonst aber keinerlei Wirkung hat, notwendig erfolglos bleiben.

Ist aber die Diagnose „Glaucom“ einmal sicher gestellt, so ist auch in den frühesten Stadien die Iridectomie indiziert. Und „auf einen günstigen Erfolg der Iridectomie können wir, trotz der seltenen Fälle von Glaucoma malignum mit an Gewissheit grenzender Wahrscheinlichkeit rechnen.“

Die Sclerotomie dagegen erschien Schweigger als ein ganz unsicheres Verfahren.

Immerhin riet er, wenn beide Augen (an Glaucoma simplex) erkrankt seien, zuerst das schlechtere, bei normaler Heilung dann mit um so grösserer Ruhe auch das bessere zu operieren.

Einige Jahre darauf veröffentlichte derselbe Autor[1]) nochmals eine diesbezügliche Arbeit, in der er womöglich noch präciser seine eben entwickelte Ansicht über das Glaucoma simplex aussprach: Die meisten Fälle von mangelhafter Wirkung der Iridectomie gehören zum Glaucoma simplex, einer Erkrankung, die häufig kein Glaucom ist, sondern ein Sehnervenleiden mit präexistierender physiologischen Excavation Nur ganz ausnahmsweise kommen Fälle vor, wo auch bei wirklichem Glaucom noch die Anfälle nach der Iridectomie sich wiederholen und zur Erblindung führen können.

Erfolgt nach der Iridectomie der Verlust des Sehvermögens ohne deutliche Anfälle, so ist die nächste Vermutung die, dass nach Beseitigung des Glaucoms ein Sehnervenleiden sich entwickelt hat, eine Ansicht, die auch schon v. Graefe angedeutet hat.

Gänzlich zurück weist er die lange Palliativbehandlung mit Myoticis, für die Cohn[2]) so warm eingetreten war. Einerseits mussten so die Patienten stets unter Beobachtung bleiben und andererseits käme es häufig vor, dass sie erblinden, oft ohne es gewahr zu werden, indem das Gesichtsfeld sich mehr und mehr einengte, während die centrale Sehschärfe länger intakt bliebe.

Königstein[3]), der die wichtigste Augenkrankheiten und ihre Therapie behandelte, teilte im wesentlichen die Ansicht: beim entzündlichen Glaucom in allen Fällen und

1) Schweigger: Glaucoma malignum. Archiv. f. Augenheilk. XXXII.

2) Cohn: Ueber die Behandlung des Glaucoms mit Eserin. Berliner klin. Wochenschrift 1895, No. 21.

3) Königstein: Die Behandlung der häufigsten und wichtigsten Augenkrankheiten. Heft IV.

zwar möglichst früh die Iridectomie zu machen. Er wies, was schon A. v. Graefe gethan hatte, darauf hin, dass der Effekt der Iridectomie in den chronischen Fällen kein so eklatanter sein könne, wie bei den akuten, indem bei jenen die Sehstörungen allein der Atrophie des Sehnerven, bei diesen aber zum grossen Teil der Unklarheit der brechenden Medien zuzuschieben seien, die nach der Iridectomie schwinde. Selbst schon stark vorgeschrittene Fälle kontraindizieren die Iridectomie nicht, da sich Visus und Gesichtsfeld häufig nach Beseitigung des pathologischen Drucks noch bessern. Beim Glaucoma simplex allerdings konnte er zu keinem bestimmten operativen Eingriff raten, hier überliess er die Therapie der persönlichen Erfahrung der einzelnen Ophthalmologen.

Im Laufe der Zeit waren dann noch eine Reihe statistischer Arbeiten aus den verschiedenen Kliniken veröffentlicht worden, die für den Heileffekt der Iridectomie beim Glaucoma simplex teils bessere, teils schlechtere Resultate ergaben. Über die günstigen Erfolge bei den entzündlichen Formen waren alle einig.

Es mögen hier einige derselben ihren Platz finden.

Reichardt[1]) berichtet über 24 in der Leipziger Universitätsklinik beobachtete Fälle von chronischem Glaucom. Es wurden 8 gebessert, 6 auf den Visus des Aufnahmestatus erhalten. In 10 Fällen trat Verschlechterung ein, die 2 mal zur Amaurose führte. Bei diesen letzteren war indessen in 8 Fällen das Sehvermögen schon stark ($< 1/10$) reduziert, worin der Verfasser mit Recht eine Erklärung für die Erfolglosigkeit der Iridectomie sieht.

An Glaucoma simplex waren 35 Augen erkrankt und wurden iridektomiert. Davon wurden 17 gebessert, 8 Augen blieben unverändert, 10 mal trat Verschlechterung, ebenfalls in 2 Fällen bis zur völligen Amaurose führend, ein.

1) Reichardt: Ueber die Prognose der Glaucomiridektomie. J. A. D. Leipzig 1896.

Nach diesen Resultaten vertrat der Autor die Ansicht, dass die Iridectomie auch beim Glaucoma simplex indiciert, und deren Prognose entschieden besser sei, als viele Operateure annähmen. Reichardt wollte nur Erkrankungen des Gefässsystems, schwere Ernährungsstörungen und hohes Alter bei langsam fortschreitendem Glaucom als Contraindication gelten lassen.

Auch bei den chronisch entzündlichen Formen empfiehlt er die Operation, eben wegen des viel besseren Resultates bei höherem Anfangsvisus, möglichst früh zu machen.

Eine Dissertation von Friedrich[1]) aus der Giessener Universitätsklinik brachte neben zahlreichen Litteraturangaben über Iridectomie und Sclerotomie eine Statistik über 47 operierte Fälle mit zusammen 66 erkrankten Augen. Alle betrafen das chronische Glaucom und zwar zieht Verfasser keine scharfe Grenze zwischen Glaucoma chronnicum inflammatorium und Glaucoma simplex. An ihnen wurden insgesammt 58 Iridectomieen ausgeführt.

Die Endresultate waren:

Verbesserung	des Sehvermögens	17 mal	= 31,5%
Erhaltung	„ „	15 „	= 27,8%
Verschlechterung	„ „	18 „	= 33,3%
Unbestimmter Erfolg		4 „	= 7,4%

Verfasser kommt dann auch auf die Wirkung der Iridectomie (eben so wie der Sclerotomie) auf das Gesichtsfeld zu sprechen und konstatiert, dass nach beiden Operationen meist eine mehr oder minder ausgesprochene Erweiterung des Gesichtsfelds sich gezeigt habe.

Als aber Verfasser die Resultate nach einer Reihe von Jahren (bis zu 14 Jahren) prüfte, fand sich, dass nur 2 mal nachträgliche Besserung, 1 mal Erhaltung, in allen übrigen Fällen aber Verschlechterung angegeben wurde

1) Friedrich: Ueber den Heilerfolg der operativen Behandlung des chronischen Glaucoms. J. A. D. Giessen 1898.

Hieraus zieht der Verfasser den Schluss, dass man einmal die Prognose des chronischen Glaucoms mit grosser Vorsicht stellen müsse, anderseits aber der Erfolg ein um so frühzeitigerer und dauernderer sei, je früher die Operation — und zwar die Iridectomie — gemacht werde, denn auch bei seinen Beobachtungen liessen sich recht oft die relativ mässigen Erfolge auf den niedrigen Anfangsvisus und das stark vorgesshrittene Stadium der Erkrankung schieben, in dem die Patienten zur Operation kamen.

Im Jahre 1895 trat auch Hirschberg[1]) wieder mit einer, an einem grösseren Krankenmaterial angestellten Statistik hervor. Innerhalb 25 Jahren behandelte er 394 an Glaucom erkrankte Patienten, von denen 73 mit 94 Augen an chronisch entzündlichen, 173 mit 223 Augen an einfachen Glaucom erkrankt waren. Von ersteren wurden nur mit Iridectomie allein 70, von letzteren 141 behandelt.

Bei den chronisch entzündlichen Formen beobachtete er — einschliesslich der auch mittelst anderer Operationen (Sclerotomie, Enucleation, Neurotomie) behandelten, sowie der wenigen, wo nur Medicamente angewandt wurden (7 resp. 10 Fälle) — 46 mal Heilung, die durch längere Zeit hindurch (1—5 Jahre) verfolgt werden konnten, 36 mal primäre Heilung, und 1 mal durchaus malignen Ausgang.

Bei den Erkrankungen an einfachem Glaucom beobachtete er 34 dauernde Heilungen, 34 primäre Heilungen, 41 mal war der Erfolg nicht dauernd und 54 mal wurde überhaupt kein Erfolg (in Bezug auf Sehfunktionen) beobachtet. 5 mal trat unmittelbarer maligner Verlauf ein.

Die Ergebnisse dieser Statistik, ungleich ungünstiger, besonders was die Dauer der Heilung anbetrifft, als die der zuerst von Hirschberg veröffentlichten, veranlassten Haab[2]), das Material der Züricher Klinik aus den

1) Hirschberg: 25jähriger Bericht über die Augenheilanstalt. Berlin 1895.

2) Haab: Kann das Glaucom dauernd geheilt werden? Correspondenzblatt f. Schweizer Ärzte 1898 No. 11,

Jahren 1864—1898 speciell auf die Dauererfolge hin prüfen zu lassen.

Zwei statistische Arbeiten, von Hahnloser und die von Sidler-Huguenin berichten darüber.

Hahnloser[1]) wählte nur solche Fälle aus, bei welchen entweder ein definitiv schlechter Ausgang erfolgte, oder aber der Verlauf mindestens 2 Jahre hindurch beobachtet worden war.

Er verfügte damit über 50 Fälle von Glaucoma inflammatorium und 47 Fälle von Glaucoma simplex.

Von ersteren wurden 34 Fälle mit Iridectomie, die übrigen ebenfalls operativ, 3 nur medikamentös behandelt.

Für unser Thema kommen nur die ersten 34 in Betracht, davon nehmen 10 Fälle in unmittelbarem Anschluss an die Operation einen ungünstigen Verlauf (meist in stark vorgeschrittenem Stadium). In 5 Fällen trat später schliesslich doch Amaurose ein, 5 mal war der Erfolg ein relativ günstiger, indem das, teilweise um mehrere Jahre spätere, Wiederaufflackern des glaucomatösen Prozesses durch Myotica zu beseitigen war, und 14 mal war der Erfolg ein absolut günstiger.

Von den an Glaucoma simplex erkrankten Augen wurden 26 mittelst Iridectomie behandelt. Von ihnen gingen 2 unmittelbar nach der Operation, 5 später zu Grunde. 17 mal schritt die Krankeit zwar fort, aber so langsam, dass man die Wirkung der Iridectomie eine günstige nennen kann, und 2 mal war der Erfolg dauernd.

Eben in der Verhütung des schnellen Fortschreitens des Krankheitsprozesses sieht Hahnloser die Hauptwirkung der Iridectomie.

Die zweite Statistik von Sidler[2]) erzielt folgende Resultate:

---

1) Hahnloser: Die Erfolge der Glaucombehandlung. J. A. D. Zürich. 1896.

2) Sidler-Huguenin: Dauererfolge der Operation des Glaucom. Deutschmanns Beiträge zur praktischen Augenheilk. Bd. IV. H. XXXII.

Glaucoma inflammatorium: 21 Fälle, sämmtlich iridectoniert:

2 Augen = 9,52% wurden amaurotisch,
8 „ = 38,09% befriedigendes Resultat,
11 „ = 52,38% gutes Resultat.

Glaucoma simplex 36 Fälle (davon 31 iridectoniert):
2 = 5,55% maligner Verlauf im Anschluss an die Iridectomie.
7 = 19,44% schlechtes Resultat.
7 = 19,45% Schluss visus brauchbar.
20 = 55,55% günstiges Resultat.

Da auch Sidler fast sämmtliche Patienten mindestens 2 Jahre beobachtet hatte, so kam er zu dem Resultat, dass durch die Iridectomie 77,42% definitive Heilungen erzielt wurden und schloss:

1. Dass auch beim Glaucoma simplex die Prognose der Iridoctemie nicht wesentlich ungünstiger sei, als bei der chronisch entzündlichen Form.

2. Dass die Prognose um so günstiger sei, je früher die Operation gemacht wurde.

3. Dass die Gefahr des malignen Verlaufs im Anschluss an die Operation gering sei (5,55%).

Aus diesem kurzen Überblick über eine Anzahl der wichtigsten Veröffentlichungen über die Erfolge der Iridectomie beim Glaucom geht schon hervor, wie widersprechend und oft diametral entgegengesetzt die Ansichten der Ophthalmologen in dieser Beziehung noch sind.

Unter diesen Umständen dürfte es nicht zwecklos sein, noch einen weiteren Beitrag zu dem vorhandenen statistischen Material zu liefern, zu deren Zusammenstellung mir mein Lehrer Herr Prof. v. Hippel die Krankengeschichten der Hallenser Klinik seit Oktober 1892 zur Verfügung gestellt hat. Derselbe steht bezüglich der Ausführung der Iridectomie bei den verschiedenen Formen

des Glaucoms vollständig auf dem Standpunkt A. v. Graefes, und hält ihren günstigen Einfluss auch beim Glaucoma simplex für erwiesen unter der Voraussetzung, dass sie frühzeitig ausgeführt werden kann. Bei schon bestehender Excavation, atrophischer Verfärbung der Pupille und erheblicher Einengung des Gesichtsfelds vermag sie natürlich nicht mehr Heilung herbeizuführen, hält aber in den meisten Fällen den Verfall des Sehvermögens wenigstens noch auf. Die längere Anwendung der Myotica verwirft Herr Prof. v. Hippel auf das entschiedenste, weil durch dieselbe der wichtigste Zeitpunkt für den operativen Eingriff versäumt wird. Die nun folgende Statistik soll die Berechtigung dieses Standpunktes begründen.

Die Einteilung der Glaucomformen ist, wie es gewöhnlich geschieht, in Glaucoma inflamatorium acutum, chronicum und Glaucoma simplex.

Glaucoma acutum.

No. Datum Name Alter	Form der Erkrankg.	Status praesens.	Gesichtsfeld.	Visus. Tonus.	Operation.	Heilungsverlauf.	Primäres Resultat.	Definitives Resultat.	Dauer der Beobachtg.
1. 27. Nov. 1893. Frau M. 55J.	Bas Glauc. iuflam. acut. seit 10 Tagen.	Bds.: Starke conjuntivale und ciliare Injection. Cornea getrübt u. gestippt. V.-R. flach. Brech. Medien trübe. Kein opthalmoskopisches Bild.	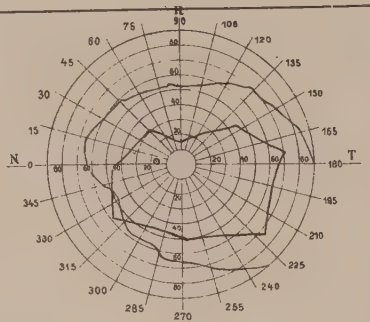	L.: Finger in $\frac{1}{2}$ m R.: Finger in 2—3 m Tonus stark erhöht.	28. Nov. Bds.: Iridectomie.	norm. Heilg.	13. Dec. 1893 R+1D S=0,4 L+1D S=0,3 Augen schmerzfrei.	19. April 1900 Vorstellung R+4 D S < 1,0 L+1,5D S<0,8 Gesichtsfeld fast normal. Nie mehr Schmerzen.	6½ J.
2. 1. Nov 1894. Frau M., 59 J.	R.: Glauc. acut. L.: Prodromalerscheinungen seit 6. Tagen.	R.: Diffuse Trübung der brech. Medien. L.: Neuralgische Schmerzen. Ophtalmoskp. normal.	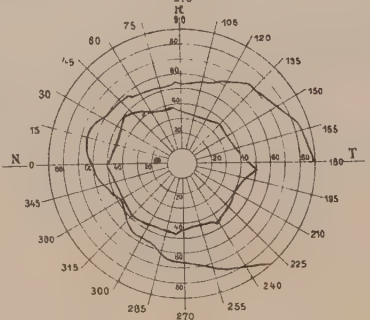	R.: S=0,2 L.: S=0,7 Gesichtsfeld norm.	2. Nov. Bds.: Iridectomie.	norm. Heilg.	R.: S = 0,8 L.: S = 1,0 Brechende Medien klar, T. normal	18. Juni 1900 Bericht: Sehvermögen seitdem unverändert.	5½ J

No. Datum Name Alter	Form der Erkrankg.	Status praesens.	Gesichtsfeld.	Visus. Tonus.	Operation.	Heilungsverlauf.	Primäres-Resultat.	Definitives Resultat.	Dauer der
6. 18. Juni 1896. Frau D.,42J.	R.: Glauc. acut. infl. seit 14 Tg. L.: Glaukomenfall	Bds.: Keine Excavation.	Gesichtsfeld Bds. fast normal. Geringe concentrische Einengung.	R.: S=0,6 L.: S=1	19. und 22. Juni Bds.: Indectomie.	norm. Heilg.	29. Juni R.: S=0,6 L.: S=0,9	16. März 1900. Pat. behauptet bis Hebst 99 rechts gut gesehen zu haben, dann erblindet zu sein. R.: Amaurose. Tiefe Excevat. und Atrophie der Papille. L: 0 normal. S = 1.	4 J
Glaucoma chronicum inflammatormim.									
1. 27. Januar 1893. Frau W., 40 J.	Bds.: Gl. inflamm. chron.	Bds.: Starke conj. u. ciliare Injektion, Cornea gestippt. Brechende Medien trübe.	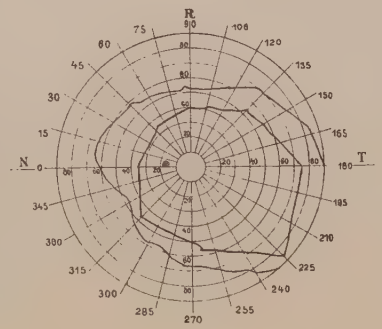	R.: S = Finger in 2 m. L+3D S=0,6 Gesichtsf L normal.	28. Jan Bds.: Iridectomie.	norm. Heilg.	3. März 1893 R + 12D S = 0,2 L + 2D S = 0,8	30. April 1900. Vorstellung R: S = Finger in 1 m L: + 2D S=0,5 Gesichtsfeld L. normal.	7¼

. ez. 94. rr 4J.	R.: Glauc. acutum seit 4 Tagen.	R.: Brech Medien trübe. Ophthalmos. unsichtbar.	fehlt.		S=0,1.	8. Dezb. R.: Iridect.	norm Heilg.	S=0,5.	16. Juni 1900. Bericht: Die Sehkraft bedeut. schwacher geworden; keine Schmerzen.	$5^1/_2$ J.
. . v. 95. au 5J.	R.: Glauc. acut. seit 4 Tagen.	R: Medien trübe. Cornea gestippt. Starke Injection. Epiphora. Corpus ciliare, druckempfindlich. Ophthalm. nicht zu sehen.			R.: S = Handbewegung Tonus stark erhöht.	13. Nov. R.: Iridectomie.	norm. Heilg.	27 November R.: S < 0,3 Gesichtsfeld etwas weiter **19. März 1897** R.: Lichtsch ohne Projekt. starke Schmerzen 20. März 1897 R.: Sclerotomie. **12. März 1898** R.: Amaurose. Schmerzen. Iridectomie nach unten.	11. April 1900. Amaurose. Seit letzter Operat. keine Schmerzen mehr.	$4^1/_2$ J.
an. 96. au 2J	R.: norm. L.: Glauc. inflam. acut. seit 2 Tagen.	L.: Starke conjunctivale u. ciliere Injektion. Cornea getrübt und gestippt. V.-K. flach - brech. Medien trübe Kein ophthalmoskp. Bild. Pupille reactionslos			L.: S = Handbewegung. Tonus erhöht.	28. Januar Bds.: Iridectomie.	norm. Heilg.	19. Januar L.: Finger in $^1/_2$ m. 21. Januar L+1DS=-0,3	21. April 1900. L+1DS<0,3 Keine Schmerzen. Gesichtsf. L. weiter.	$4^1/_4$ J.

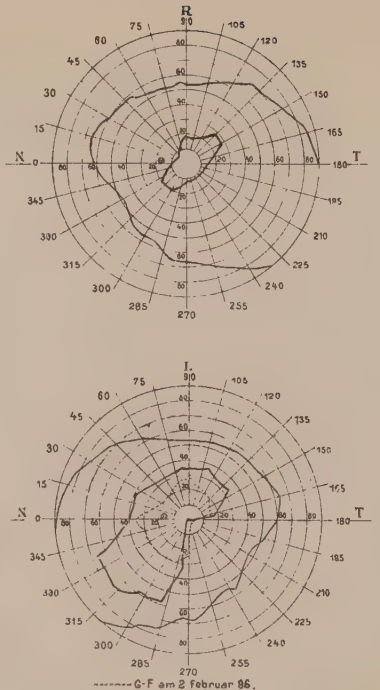

No. atum Name lter	Form der Erkrankg.	Status praesens.	Gesichtsfeld.	Visus. Tonus.	Operation.	Heilungsverlauf.	Primäres-Resultat.	Definitives Resultat.	Dauer der
5. Juli 893 Frau ,73J.	R.: Glauc. inflamm. chron. L.: Glauc. absolut.	R.: Tiefe Excavation der Pupille.	Kein Gesichtsfeld aufgenommen. 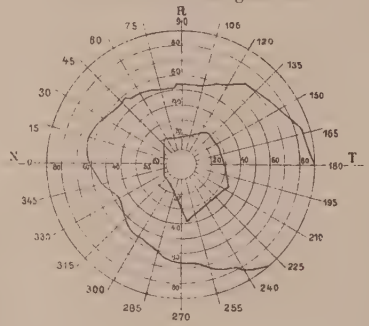	R.: Finger excent. in 2 m. L.: Amaurose.	5. Juli R.: Iridectomie.	norm. Heilg.	Visus idem.	Pat. 1894 †. Laut Bericht ist dieselbe kurz nach der Operation erblindet.	1 J
6. Mai 895. Frau ,58J.	R.: Glauc. infl.chron. L.: normal	R.: Geringe Injekt. Keine ausgesproch. Excavation. Papille von normaler Färbung. Brechende Medien klar.		R + 1D S = 0,4 L.: S = 1 Tonus nicht erhöht.	11. Mai R.: Iridectomie.	norm. Heilg.	18. Mai R: S — 0,1 Gesichtsfeld nicht wesentlich verändert.	26. April 1900. Pat. will auf beiden Augen schlecht sehen u. Schmerzen haben.	5 J
7. Apr. 895. rau H., 6 J.	Bds.: Gl. inflamm. chron.	R.: Auge reizlos. Brechende Medien klar. Beginnende Cataract. Papille normal. L.: Auge reizlos. V.-R. flach. Beginnende Cataract. Glaucomatöse Excavation.	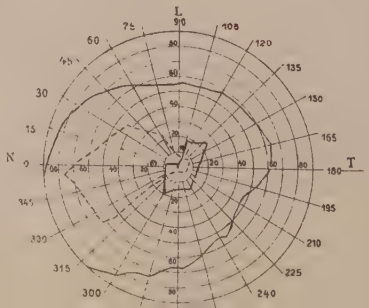	R.: S=0.2 L.: Finger in 1/2 m. Tonus-R erhöht.	3. April Bds: Iridectomie.	norm. Heilg.	10. April Visus idem. Augen schmerzfrei.	22. Febr. 1899. Augen schmerzfrei. L: Papille atrophisch, mässig. excav. L: = Finger excentr. in 1 m. R: Papille etwas blass. Cataracte incipiens. S = 0,1. Gesichtsfeld normal.	4

6. Dezb. 1894 Frau G. 47 J.	chron. inflamm.	V.-R. flach. R.-W. etwas getrübt. Glaucomatöse Excavation. L.: Linse katarektös getrübt.		L.: Lichtschein-Project. ungenau. Tonus Bds. hoch.	Bds.: Iridectomie.	Heilg	Visus idem.	Bericht.: Pat Bds. blind, hat hie Schmerzen mehr gehabt.
3. 6. Nov. 1894. Frau L., 67 J.	Bds.: Gl. chron. inflamm.	R.: Tiefe randständige Excavation. Pupille atrophisch verfärbt. L.: Tiefe, aber nicht randständige Excav. Bds.: Gefässe nasalwärts verdrängt und abgeknickt.	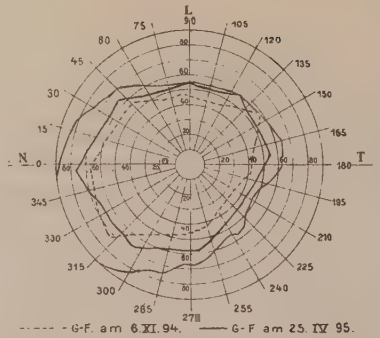 ----- G-F. am 6. XI. 94. —— G-F am 25. IV 95.	R.: S < 0,3 Gesichtsfeld sehr em. L.: S < 0.5. Beginn. Gesichtsfeldeinengung von der nasalen Seite.	7 Novb. Bds.: Iridectomie.	norm. Heilg	R.: S = 0,3 L: S = 0,6 **19. Februar 1895.** Seit 14 Tagen Obskurationen und Schmerzen. Vordere Ciliarvenen erweitert. Brechende Medien leicht getrübt. Pupille weit. R: S < 0,1, L: LS = 0,1 Erst Eserin, dann **2. III. 95.** Bds. Sclerotomie. **25. März 95.** Brechende Medien klar. R.: Finger in 4 m. L.: S—0,5 Gesichtsfeld erweitert	16 Juni 1900. Bericht: Seit $^1/_2$ Jahren hat das Schvermögen abgenommen.
4. 27. April 1895. Herr H., 38 J.	Bds.: Gl. inflamm. chron.	Bds.: Augen reizlos. V.-K. flach. K.-W. getrübt. L.: Glaukomatöse Excavation von 6 D. Papille atrophisch.	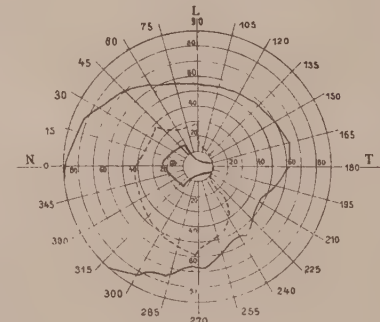 ----- G-F. 13. X. 95.	R + 1 D S = 0,8 Gesichtsf normal. L.: Finger in 4—5 m	29. und 30. April Bds.: Iridectomie.	norm. Heilg.	**5. Mai** L.: Gesichtsfeld kleiner S = Finger in 5 m R.: S = 1 Gesichtsfeld normal **3. Okt. 1895.** L: S < 0,2 R: S = 1. Gesichtsfeld Krs. unverändert.	**12. April 1900.** Visus seither unverändert. Nie Schmerzen.

8. 12. Nov. 1895. Frau ., 45 J. 45 J.	L.: Glauc. inflamm. chrom.	L.: V.-R. flach. Auge reizlos. R.-W. klar. Glaskörper getrübt. Ophthalmosk. kein Bild.	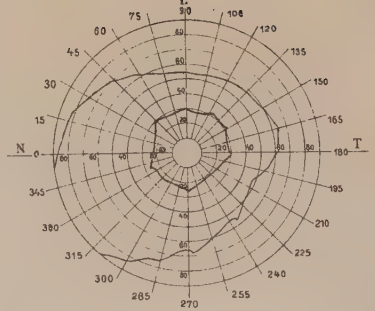	L.: E S < 0,4 nach Eserin = 0,7. Tonus erhöht Gesichtsfeld eng.	13. L.: Iridectomie.	norm. Heilg.	**27. Novbr.** L: E S < 0,6 Gesichtsfeld weiter. **11. Nov. 1896.** L.: ES < 0,7 **19. März 1897** L.: S < 0,3 cf. Gesichtsfeld. Tonus hoch, starke Schmerzen. L.: Sclerot. Bald darauf plötzliches Sinken des Visus.	15. Febr. 1898. L.: S = Hand bewegungen. 12. März 1898. L.: Projektion u. Lichtschein nur nach aussen. 11. April 1900. Vorstellung. L.: S = Lichtschein u. Projektion nur nach aussen. Keine Schmerzen.	5 J.
9. 9. Juni 1896. FrauL.	Bds. Glauc. chron. inflamm.	Bds.: Cornea rauchig getrübt. Epithel stellenweise gestippt. Ophthalmoskop nicht zu sehen.	G.-F. nicht aufgenommen.	R.: S = Handbewegungen L.: Finger excentr. auf 1 Fuss.	20. Juni Bds.: Iridectomie.	normale Heilung.	3. Juli. Bds.: Finger in $^1/_2$ m. Gesichtsfeld hochgradig eingeengt Brechende Medien klar.	18. Juni 1900. Bericht: Pat. ist seitdem erblindet.	4 J.
10. 5. Novembr 1896. Frau G.	R.: Glauc. inflamm. chron. L.: Glaukomanfälle.	Seit 2 Jahren Obskurationen etc. Brechende Medien trübe. Ophthalmoskop nicht zu sehen.	fehlt.	R.: S=0,2. L.: S=0,2. Gesichtsfeld R. concentr. eingeengt	10. u. 13. Novembr Bds.: Iridectomie	normale Heilung.	7. Jan. 1897. R.: S = 0,3. L.: S = 0,9. R.: tiefe, nicht ganz randständige Excevation. L.: normal.	18. Juni 1900. Bericht: Das Sehvermögen beider Augen ist ein sehr gutes.	31_2 J.

No. Datum Name Alter	Form der Erkrankg	Status praesens.	Gesichtsfeld	Visus. Tonus.	Operation.	Heilungsverlauf.	Primäres-Resultat.	Definitives Resultat.	Beobachtg.
11. Dec. 896. rau Sp. 0 J.	L.: Glauc. absolut. R: Glauc. inflamm. chron.	R.: Glaukomatöse Excavation.	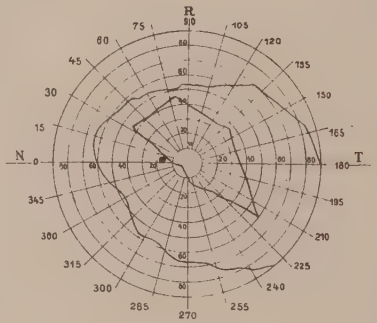	R.: ES = 0,6	10. Decbr. R.: Iridectomie.	normale Heilung.	Visus idem.	16. Juni 1900. Bericht: Das Auge ist fast erblindet.	3½
12. Jan. 897. err 4 J.	Bds. Glauc. inflamm. chron.	Bds.: Pupillen blass, von bläulich-weiss. Farbe, rundständige Excavation von 2 D.	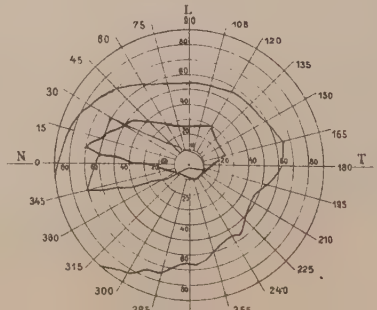	R.: ES < 0,9. L.: ES=1. Tonus stark erhöht.	18. u. 22. Januar. Bds. Iridectomie.	normale Heilung.	L.: Wegen Schmerzhaftigkeit: Sclerotomie. R+2Dcyl → S = 0,9 L.: +2Dc → S < 0,9.	1. Mai 1900. Augen reizlos. L. hin u. wieder leichte Schmerzen. R.: + 2 De ← S = 0,6. L.: +2,5De ← S = 1.	3

13 16. März 897. Herr Sch. 2 J.	R.: Glauc. absolutum L.: Gl. inflamm. chron.	L.: Brechende Medien getrübt. Cornea matt. V.-K. flach Papille zeigt randständige Excavation von 2 D.	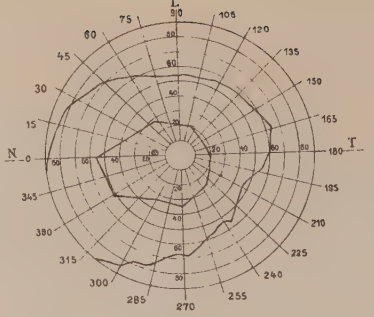 L		R.: S = 0 L.: ES < 0,4. Tonus erhöht.	18. März. L.: Iridectomie. 22. März L.: Sclerotomie. 2. Juni Wiederholung d. Iridectomie.	norm. Heilg (Pilocarpin).	10. Mai 1897. L.: ES = 0,2 cf. Gesichtsfeld. 1. Nov. 1897. L.: S = Finger in nächster Nähe. Gesichtsfeld ungenau u. sehr eng.	12. April 1900. Bericht: Bds. Amaurose, öfter Schmerzanfälle.	3 J
14. Feb. 898. Frau N. 9 J	R.: Gl. inflamm. chron. L.: Gl. absolut.	R.: Geringe Injektion. V.-R. flach. O nicht zu sehen. Beginnende Linsentrübung. L.: Geringe Injektion. Hornhaut gestippt. Herpesbläschen. V.-R. flach. Cataracta incipiens.	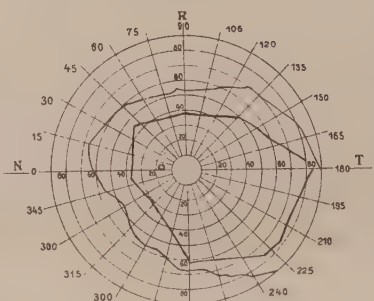 R		R.: Finger in 1 m. Tonus wenig erhöht L.: Amaurose. Tonus erhöht, Eserin R.: + 2 DS = 0,3.	9. Feb. Bds.: Iridectomie.	norm. Heilg. 16. Februar. Punction d. V.-R. wegen Hyphaema. Pilocarpin.	R.: Papille etwas atroph. leichte Excavation. Linsentrübungn. + 3,5 DS < 0,3. Gesichtsfeld fast unverändert.	27. Mai 1900. Bericht: Das rechte Auge ist etwas schwächer. Nie mehr Schmerzen	2 1/4
15. Fe- bruar 1898. Frau W. 59 J.	R.: Phthisis bulbi non dolorosa. L.: Glauc. inflamm. chron.				L.: + 2 DS < 0,4.	15. Februar. L.: Iridectomie.	norm. Heilg.	26. Februar. L.: + 2 DS = 0,3. Gesichtsfeld unverändert.	17. April 1900. Keine Schmerzen. Tonus normal. Gesichtsfeld unverändt. S + 2 D < 0,4.	2 1

G.-F. normal.

No. Datum Name Alter	Form der Erkrankg	Status praesens.	Gesichtsfeld.	Visus. Tonus.	Operation.	Heilungsverlauf.	Primäres Resultat.	Definitives Resultat.	Beobachtg. Dauer der
16. 7. Mai 1898. Herr Sch. 62 J.	R.: Glauc. chron. absolut. L: Glauc. inflamm. chron.	R.: Starke Injektion. V.-R. flach. Brech. Medien trübe. Tiefe glaukomatöse Excevation. L.: Keine Injektion. Brechende Medien klar. Tiefe Excevat.	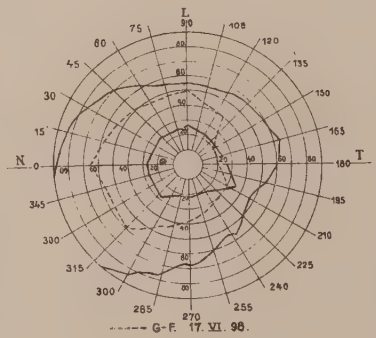	R.: Amaurose. L: Finger in 1 m.	9. Mai. Bds.: Iridectomie.	17. Mai L.: Punction d V.-R. wegen Hyphaema.	24. Mai. Augen reizlos L.: Finger in 2 m. cf. Gesichtsfeld. 17. Aug. 1898. L.: Sclerotomie. Finger in $^1/_2$ m., im Gesichtsfeld fehlt die temporale Hälfte u. d. Centrum.	12. April 1900. Bericht: Sehvermögen unverändert. Nie Schmerzen.	1 J. 11 Mon
17. 19. April 1899. Frau L, 63 J.	R.: Gl. inflamm. chron. L.: Gl. absolut.	R.: Auge reizlos, brechende Medien klar. O. normal.	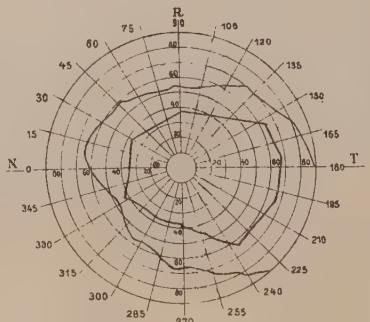	R.: ES $<$ 0,7. Gesichtsfeld etwas verengt.	20. April R.: Iridectomie.	norm. Heilg.	28. April. R.: ES $<$ 0,6. Gesichtsfeld unverändert.	12. April 1900. Bericht: Nie Schmerzen. Visus unverändert.	1 J

18. 26. April 1899. FrauR. 75 J.	R.: Gl. inflamm. chron. L.: Gl. absolut.	Bds.: Geringe conjunctivale Injekt. Cornea leicht getrübt. R.: Geringe glaukomatöse Excavat. L.: Papille ganz atrophisch.	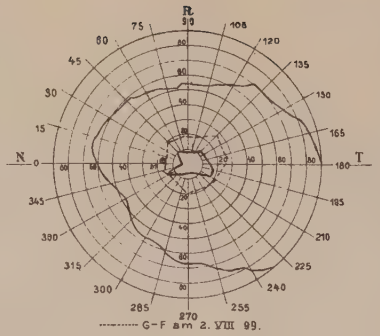	R: + 1 DS = 0,3. L.: schwacher Lichtschein. Bds.: Tonus erhöht.	27. April. Bds.: Iridectomie.	norm. Heilg.	8. Mai. R.: + 1 DS < 0,6 2. Juni. R.: + 2 DS < 0,4. cf. Gesichtsf.	21. April 1900. Bericht: Pat seit kurzem + Das Sehvermögen soll in der letzten Zeit ganz geschwunden sein.	1 J.
19. 25. April 1899. Herr R. 38 J.	Bds.: Gl. inflamm. chron.	Bds.: Augen reizlos. In der Cornea rechts ein dichtes Leucom. Im Pupillargebiet alte Exsudate. O. undeutlich. Tiefe Excavation. L.: Medien klar. Tiefe glaukomatöse Excavation.	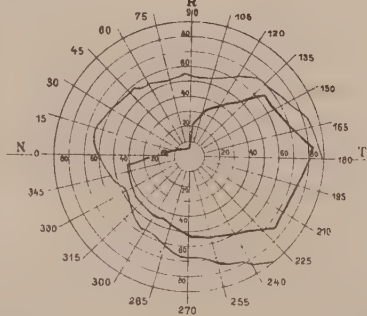	R: − 3 DS < 0,1. L: + 3 DS < 0,6.	26. April. R.: Iridectomie.	norm. Heilg.	4. Mai. R.: + 3 DS = 0,2. Gesichtsfeld unverändert.	25. April 1900 Bericht: Das Sehvermögen des operierten Auges etwas schlechter geworden. Das des andern unverändert. Nie mehr Schmerzen.	1 J.

No. atum ame lter	Form der Erkrankg.	Status praesens.	Gesichtsfeld.	Visus. Tonus.	Operation.	Heilungsverlauf.	Primäres-Resultat.	Definitives Resultat.	Dauer der
20a. 30. färz 899. Kerr M. 5 J.	L.: Glauc. chron. inflamm.	L.: Auge reizlos, brechende Medien klar. Tiefe glaukomatöse Excavation.	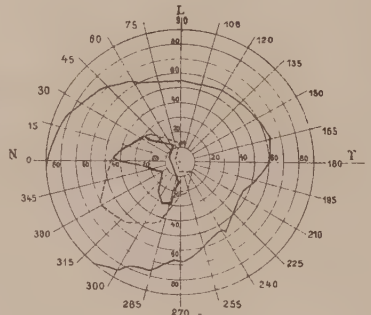 normal.	L.: Finger excentr. in $\frac{1}{2}$ m. Tonus erhöht.	1. April. L.: Iridectomie.	norm. Heilg.		12. Decbr. 1899. Vorstellung. L.: Handbewegungen in 1 m.	1 J
0b. 3. tbr. 899. err M. Auf- me	R.: Glauc. chron. inflamm.	R.: Ötter Glaucomanfälle. Ophthalmoskop normal.		R.: S<0,9. Tonus wenig erhöht	14. Oktbr. R.: Iridectomie.	norm. Heilg		12. Dec. 1899. R+1 D S= 0,7. 14. April 1900 Bericht: Sehvermögen unverändert.	$\frac{1}{2}$
1. Ok- ber 99. au ch. J.	R.: Gl. infl. chron. L.: normal	R.: Cornea u. R.-V. leicht getrübt. V.-R. normal tief. Papille etwas grau verfärbt. Geringe glaukomatöse Excavation.	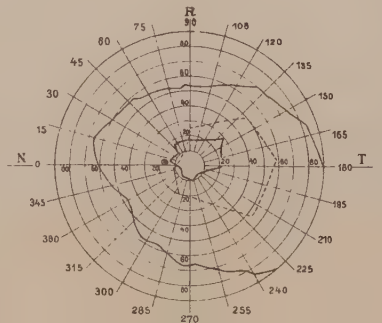	R.: +1 D S< 0,6. L: S = 1.	18. Oktbr. R.: Iridectomie.	norm. Heilg.		24. April 1900. Vorstellung: Tonus normal. Visus unverändert. Gesichtsfeld etwas enger.	$\frac{1}{2}$

22. 6. Nov. 1899. Herr H. 50 J.	R.: Glauc. absolut. L.: Glauc inflamm. chron.	Bds.: Augen reizlos. Cornea und K.-V. trübe. Cornealepithel gestippt. L.: Papille etwas excaviert und etropisch verfärbt.	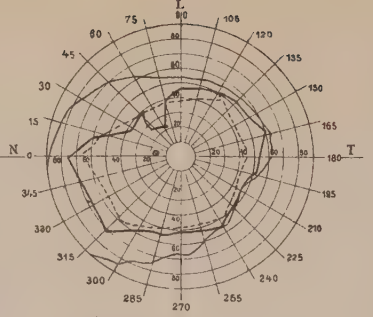		R: Amaurose. L.: -1DS<0,5 Bds.: Tonus erhöht.	9. Nov. L.: Iridectomie.	norm. Heilg.	23. Novbr. L.: -1DS=0,5	30. März 1900. Vorstellung: Auge schmerzfrei. L.: −1,5Dc ↼ S = 0,7. Gesichtsfeld weiter.	1/4
23. 2. Dec. 1899. Frau N. 52 J.	Bds.: Gl. chron. inflamm.	Bds.: Tiefe glaukomatöse Excavation und Atrophie des Sehnerven.		R: Amaurose. L.: Finger excentr. in 1 Fuss. Gesichtsfeld nicht aufgenommen.		5. Dec. L.: Iridectomie.	norm. Heilg.	16. Decbr. L.: Finger in 1 m.	18. Juni 1900. Sehvermögen L.: unverändert	1/2

Glaucoma simplex.

1a. Juli 1887. FrauC. 63 J.	Bds.: Glaucoma simplex.	Bds.: Am. R.: Breite u. tiefe physiolog Excavation. Keine Glaukomatösen Symptome. L.: Peroidische Verdunklngn. u. Regenbogensehen. Tiefe randständige Excavation der Papille.	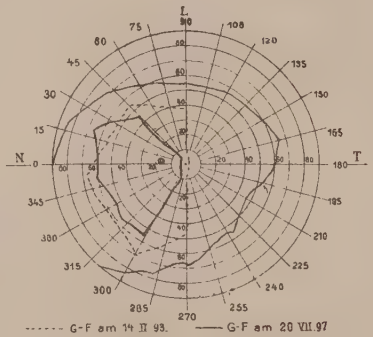 ------ G-F am 14 II 93. —— G-F am 20 VII.97		L.: S= 5/9 L.: G.-F. nasal bis an 20° eingeengt.	10. Juli. L.: Iridectomie.		17.12.87. Verdunklg. bleib seitd. aus. Gesichtsf. etwas enger. S = 5/18 8. 1. 88. S. unver. L.: Sclerotomie. 29.3 1888. S = 1/36 Zunhm. d. Gesichtsfeldeinengg. 13.6. 93. L.: Finger excentrisch.	EndeApril1900 L.: Finger excentrisch-	13

No. Datum Name Alter	Form der Erkrankg.	Status praesens.	Gesichtsfeld.	Visus. Tonus.	Operation.	Heilungsverlauf.	Primäres Resultat.	Definitives Resultat.
1b. 4. Jan. 1888. eadem. 2. Aufnahme.	R.: Glauc. simplex.	R.: Periodisches Farbensehen. Arterienpuls. Excavation unverändert.	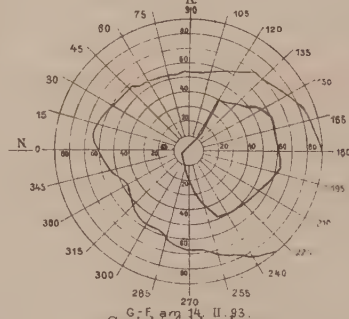 G. F. arg. 14. II. 93.	R.: S unverändert P + 1.	8. Jan. R.: Iridectomie	norm. Heilg. Eserin Pilocarpin	29. März 1888. R.: $S = \frac{5}{9} - \frac{5}{6}$. 13. Mai 1893. Mit cyl. Gläsern. R.: S < 1,0. 9. Okt. 1894 Nebel vor d. rechten Auge. Gesichtsfeld etwas enger. S < 1,0. Sclerotomie.	13. März 1899. R. Papille bis an den Rand excaviert und völlig weiss verfärbt. Keine subjektiven Beschwerden. Der Gesichtsfelddefekt reicht nahe bis an den Fixierpunkt. S < 1,0. Ende Apr. 1900. Status idem.
2. 9. Mrz. 1893. Herr B. 72 J.	R.: Glauc. simplex. L.: Glauc. absolut.	R.: Auge reizlos. Tiefe glaukomatöse Excavation. L.: Ebenso.	Gesichtsfeld sehr eng.	R.: S = Finger in 2m Tonus erhöht. L.: Amaurose	10. März. Bds.: Iridectomie.	norm. Heilg.		12. April 1900. Bericht: In den letzten Jahren völlige Erblindung.
3 11. Juni 1893. Carl F. 74 J	R.: Glauc. absolut. L.: Glauc. simplex.	L.: Excavation der Papille bis zum Rande.	fehlt.	R.: Amaurose L.: S = 1.	12. Juli L.: Iridectomie	norm. Heilg.	21. Juli 1893 + 2 Dc. ⇐ S = 1.	27. Juli 1900. Bericht: Das Auge ist erblindet.

8b. März 1897. idem. 2. Aufnahme.	L.: Glauc simpl.	L.: Beginnende Excavation der Papille.		S = 1. cf. Gesichtsfeld vom 25. 5. 95. Dasselbe ist jetzt etwas enger.	25. März 1897. L.: Iridectomie.	norm. Heilg.	30. April 1897. L.: S = 0 8.	26. Juni 1900. L.: S = [illegible] cf. Gesichtsfeld.	$3^3/_4$ J.
9. 14. Sept. 1896. Herr Kl. 45 J.	Bds.: Gl. simpl.	R.: Auge äusserlich normal. Papille atrophisch. Tiefe glaukomatöse Excavation. L.: Papille etwas atrophisch. Keine deutliche Excavation.	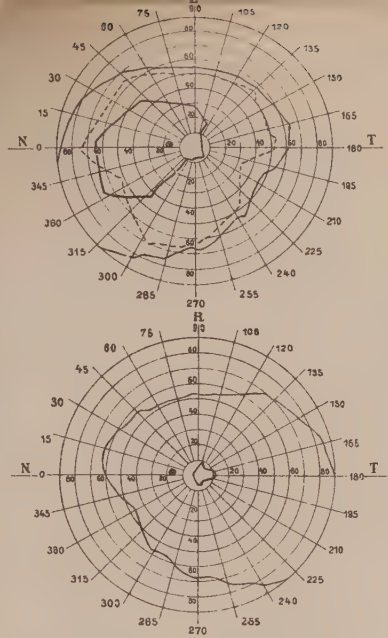 nach unten innen stark eingeengt. Gesichtsfeld normal.	R.: S<0,2. L.: S<0,6	15. Sept. L.: Iridectomie	Im Anschluss an die Operation zahlreiche Netzhautblutungen.	10. Oktober. R.: S < 0,2. L.: S < 0,6.	26. April 1900. Vorstellung: R.: Völlige Amaurose. Tonus erhöht Ciliare Injekt. Brechende Medien trübe. L.: O = zahlr. Netzhautblut., bes. auch in der Maculageg. Pat. giebt an, dass d. Sehvermög. seit 16. 1. 99 plötzl. gesunk., bis dahin unveränd. gewesen sei. S = Fing. in 2 m.	$2^1/_2$ J.
10. 24. Nov. 1897 Herr H. 66 J.	L.: Gl absolut. R.: Glauc. simpl.	R.: Früher Retinalblutungen. Atheromatose der Körperarterien. In den letzten Monaten wesentl. Verschlechterung des Sehvermögens. Obskurationen, farbig. Ringe. Keine Excavation.		R.: S=0,7. L.: Amaurose.	25. Nov R.: Iridectomie.	norm. Heilg.	17. Juli. 98. S = 0,8. Gesichtsfeld etwas enger.	15. Jan. 1900. S = 0,8. O. unverändert. Paracentrales Scotom unten innen etwas mehr gegen den Fixierpunkt vorgerückt.	$2^1/_2$ J.

No. Datum Name Alter	Form der Erkrankg	Status praesens.	Gesichtsfeld.	Visus. Tonus.	Operation	Heilungsverlauf.	Primäres-Resultat.	Definitives Resultat.	Dauer der Beobachtg.
11. 30. Juli 1897. HerrF. 56 J.	L.: Gl. absolut. R.: Gl. simpl.	L.: Tiefe glaukomatöse Excavation mit Atrophie. R.: Tiefe Excavation mit Abknickung der Gefässe.		R: S = 0,7. während Behandlg. mit Pilocarpin sinkt der Visus auf S = 0,6.	10. Sept. R: Iridectomie.	norm. Heilg.	12. Oktober. S = 0.8. Finger 1 wird gelesen.	5. Juli 1900. S fast 1. Gesichtsfeld etwas weiter geworden.	$2^1/_2$ J.
12. 23. Sept. 1897. Frau H. 75 J.	R.: Gl. absolut. L.: Glauc. simpl.	L.: Häufige Obscurationen. Pat. vor 8 Jahren iridectomiert (Bds.) O=Tiefe glaukomatöse Excavation u. Atrophie d. Papille.	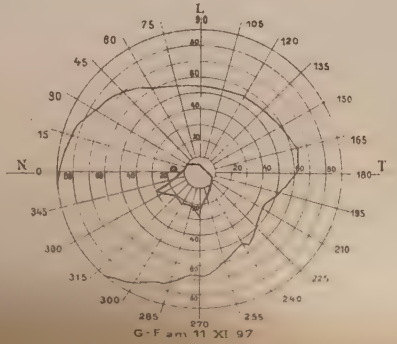 G-F am 11 XI 97	L.: S=0,4 11. Nov. 97 Glaukomanfall. Gesichtsfeld eingeengt S = 0,2	17. Nov. L: Sclerotomie.	norm. Heilg.	28. Novbr. S = 0,5. Status idem bis 8. Mai 99. Damals will Pat. 2 mal heftige Glaukomanfälle gehabt haben. Gesichtsfeld enger. S = Finger in 4 m.	Nach Bericht ist das Sehvermögen etwas schwächer.	3 J.

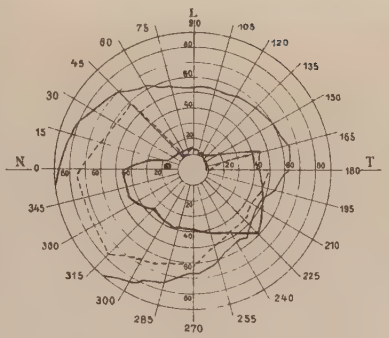

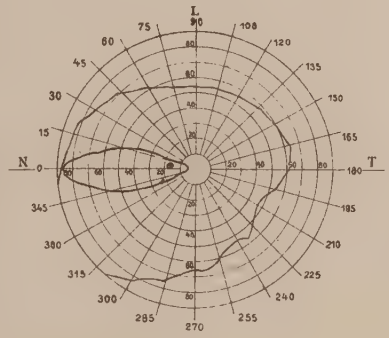

13. 4. Nov. 1897. Herr H.	R.: Gl. simpl. absolut. L.: Prodromalstadium.	R.: Tiefe Excavation und Atrophie der Papille. L.: Seit $1^1/_2$ Jahren farbige Ringe und Nebelsehen. Tiefe, aber nicht randständige Excavation.	Gesichtsfeld normal	R.: Amanrose L.: S+1D=1	19. Nov. L.: Iridectomie.	norm. Heilg.	23. December. S = 1. G.-F. normal	19. Juni 1900. Vorstellung: L.: S = 1. G.-F. normal. Tiefe, aber nicht randständige Excavation. Keine Obskurationen. Kein Farbensehen.	$2^1/_4$ J.
14. 6. Jan. 1898. Herr B. 67 J.	Bds.: Gl. simplex.	Bds.: Auge reizbar. Brechende Medien klar. R.: ausgedehnte L.: flache glaucomatöse Excavation.		R.: S= Handbeweg. zu. L.: -1DS=0,2 Tonus normal.	13. Jan. Bds.: Iridectomie.	norm. Heilg.	26. Jannar. R.: Lichtschein. L.: —1 DS <0,2.	21. April 1900. Vorstellung: R: Spur von Lichtschein nach aussen. L. —2Dc.+S=0,3. Gesichtsfeld etwas enger.	$2^1/_4$ J.
15a, b. 4. Jan. 1898. Herr Gr. 49 J.	R.: Glauc. simpl. incipiens. L.: Glauc. simplex.	L.: Mässig tiefe (2 D) randständige Excavation. Papille ganz grau verfärbt. R.: normal.		L.; excentr. nach aussen. S=Finger in $1^1/_2$ m. Tonus nicht erhöht. R.: ES=1. G.-F. normal.	8. Jan. Bds.: Iridectomie.	norm. Heilg.	18. Jan. 1898. R.: +1DS=1. L.: Finger excentr. in 1 m. G.-F. rechts normal.	2. Mai 1900. Bericht: Sehschärfe. R.: unverändert L.: Amaurose.	$2^1/_4$ J.

No. Datum Name Alter	Form der Erkrankg.	Status praesens.	Gesichtsfeld.	Visus. Tonus.	Operation.	Heilungsverlauf.	Primäres Resultat.	Definitives Resultat.	Dauer der Beobachtg.
16. März 1898. au S. 2 J.	R.: Glauc. simplex. L.: Glauc. simpl. incipiens.	R.: Tiefe randständ. glaucomatöse Excavation (7 D). L.: normal.	L.: G.-F. normal.	R.: Finger excentr. in $^1/_2$ m. L.: S = 1 Tonus normal.	10. März. Bds.: Iridectomie.	norm. Heilg. Schmerzen. Pilocarpin.	17. März. L.: + 1 Dc $\frac{3}{5}$ S = 1. R.: Visus idem.	3. April 1900. Pat. hat wegen Schmerzen in der linken Stirnhälfte öfter Pilocarpin gebraucht. L.: + 0,75 Dc $\frac{3}{5}$ S = 1. G.-F. normal. R.: Finger excentr. in 1 m. G.-F. enorm eng.	2 J.
17. 26. pt. 898. l. W.	R.: Glauc absolut. L.: Glauc simplex.	L.: Öfter Anfälle von Farbensehen u. Obskurationen. Keine Excavation.	L.: G.-F. normal.	L.: ES = 0,8.	27. Sept. L.: Iridectomie	norm. Heilg	18. Oktober. L.: + 1 Dcyl. $\frac{3}{5}$ S = 0,7.	16. Juni 1900. Nach Bericht ist das Sehvermögen unverändert.	$1^3/_4$ J.
8. Jan. 899. err ch, 4 J.	R.: Glauc. simpl. L.: Glauc. immin.	R.: Brech. Medien klar. Tiefe glaucamatöse Excavation. L.: Ophth. normal.		R.: S = Handbewegung. LES = 0,2.	11. u. 16. Jan. Bds. Iridec.	norm. Heilg.	23. Januar. R.: S = Fing. in nächster Nähe. L.: + 1,5 Dc $\frac{3}{5}$ S = 0,3.	25. April 1900. Vorstellung: Bds. Augen reizlos. Tonus norm. R. öfter leichter Druck im Auge. R.: S = Finger in nächst. Nähe L. + 1,5 Dc $\frac{3}{5}$ S = 0,2 Gesichtsfeld etwas enger.	$1^1/_4$ J.

19. 10. Febr. 1899. Herr D., 54 J.	Bds.: Gl. simpl.	R.: Auge reizlos. Papille stark grau verfärbt. Mässig tiefe (2D.) nahezu randständige Excav. L.: Wie rechts. Pap. etwas weniger verfärbt, mäss. Excav.	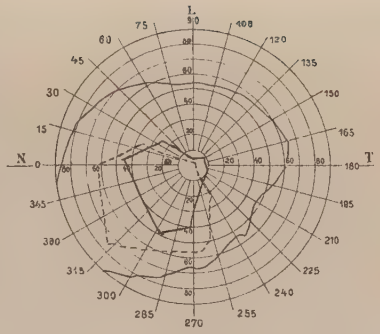	R – 1D S = 0,1. L.: Finger in $^1/_2$ m.	13. u. 27. Febr. Bds. Iridec	norm. Heilg.	20. März. R.: – 1 D S = 0,3. L.: Finger in 2 m	26. April 1900 Augen reizlos. O unverändert Gesichtsfeld R etwas enger. R 1D S=0,2. L E S = Fing. in 2 m.	1 J.
20. 24. Mai 1899. Herr H., 46 J.	Bds.: Glauc. simpl.	Bds. Auge reizlos. Brechende Medien klar. Papille grauweiss verfärbt. c. 3D tiefe Excavation.	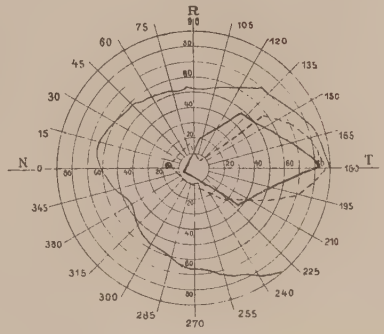	R.: E S < 0,2. L.: E S < 0,7.	25. Mai L.: Iridec.	norm. Heilg.	10. Juni R.: E S < 0,3 L + 1 Dc $\frac{90}{45}$ S < 0,6.	27. April 1900. Bericht: Das Sehvermögen soll auf dem operirten Auge etwas besser geworden sein; auf dem nicht operirten unverändert.	1 J.

No. Datum Name Alter	Form der Erkrankg.	Status praesens.	Gesichtsfeld.	Visus. Tonus.	Operation.	Heilungsverlauf.	Primäres-Resultat.	Definitives Resultat.	Dauer der
21. 12. Juni 1899. Frau Dora L.	L.: Glauc. absolut. R.: Glauc. simpl.	L.: Excavation mit Atrophie d. Papille. R.: Tiefe randständ. Excavation mit Abknickung d. Gefässe.	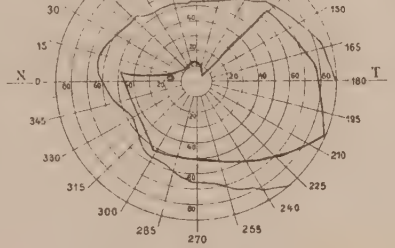	R.: E S < 0,7.	15 Juni R.: Iridec.	norm. Heilg.	1. Juli S < 0,8.	18. Juni 1900. Nach Bericht des Arztes. $S = \frac{1}{6}$ (ohne Gläser) Gesichtsfeld unverändert.	1
22. 15. Juni 1899. Frau Anna E.	R.: Glauc. simplex.	R.: Tiefe randständ. Excavation mit Abknickung d. Gefässe.	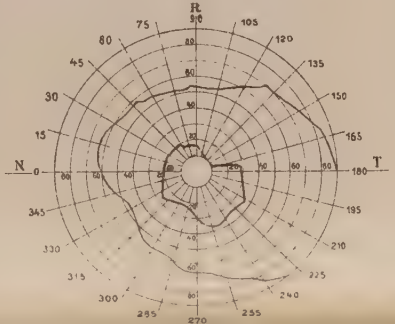	R.: E S = 1.	16. Juni R.: Iridec.	norm. Heilg.	31. Juli S < 0,6	April 1900. Vorstellung. S = 0,8.	1

23. 12. Juli 899. Frau B., 39 J.	Bds.: Gl. simpl.	Bds. Tiefe Excavat. mit atrophischer Verfärbung d. Pap. L.: TiefeExcavation mit Atrophie der Papille.	nicht aufgenommen.		R.: Finger in 2 m. L.: Finger in $^1/_2$ m.	13. Juli L.: Iridec. R. wird die Iridec. verw. Visus weiter gesunken.	norm Heilg.	21. Juli. L.: Finger in 3 m.	22. Juni 1900. Bericht: Das operirte Auge ist unverändert	1 J.
24. 12. Juli 899. Herr Z. 75 J.	L., Glauc. absolut. R.: Glauc. simpl.	L.: Tiefe Excavat. mit Atrophie der Papille. R.: Tiefe Excav.	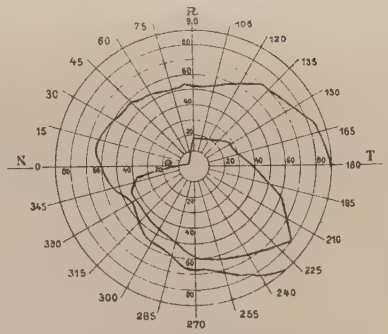		R: S=0,5.	13. Juli R.: Iridec.	norm. Heilg.	21. Juli. R.: S = 0,5.	18. Juni 1900. Bisher ist das Sehvermögen nach Bericht ein gutes.	1 J.
25. 14. Juli 1899. Herr B., 72 J.	R.: Gl. spl. L.: Gl. spl. incipiens.	R.: Auge reizlos. Brechende Medien klar. Papille blass. Excavation von 2D. L.: O normal, sonst ebenso.	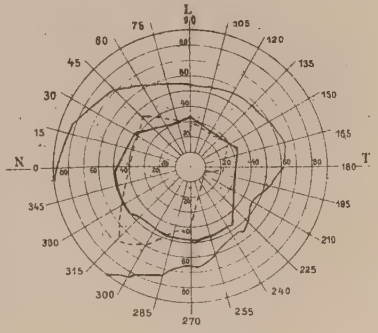		R + 1D S = 0,1. L + 1D S = 0,4.	15. u. 22. Juli Bds. Iridec.	norm. Heilg.	30. Juli. R + 1D S = 0,4 L + 1D S = 0,6.	25. April 1900 Vorstellung. Augen reizlos. R + 1D S = 0,4 L + 1D S < 0,6. Gesichtsfeld wenig veränd.	$^3/_4$ J.

o. tum nne ter	Form der Erkrankg.	Status praesens.	Gesichtsfeld.	Visus. Tonus.	Operation.	Heilungsverlauf.	Primäres Resultat.	Definitives Resultat.	Bemerkungen.
6. 3. g. 09 au .	R.: Status glaucom. degenerat. L.: Glauc. simpl.	Bds.: Blepharoconjunctivitis. L.: Auge reizlos. Cornea u. R.-W klar. Linse kataraktös getrübt O. kein Bild zu erhalten.	nicht aufgenommen.	R.: Amaurose L.: Lichtschein ohne Projektion.	29. Aug. L.: Iridectomie.	norm. Heilg.	11. Septbr. Pat. auf Wunsch (ungeheilt) entlassen. Stat. idem.	12. April 1900 Bericht: Das linke Auge völlig erblindet.	
7. an. 00. rr . J.	R: Glauc. absolut. L.: Gl. simplex.	Bds.: Auge reizlos. L.: Ziemlich tiefe glaucomatöse Excavation.	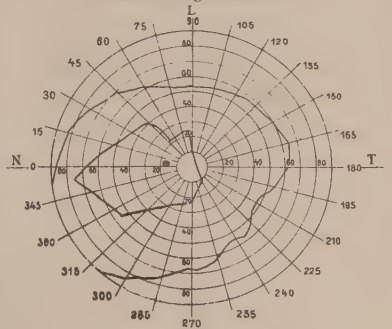	R.: Amaurose L.: ES = 0,5.	16. Jan. Bds.: Iridectomie.	norm. Heilg.	18. Febr. + 2Dc. < 1Dc. S < 0,6.	12. April 1900. Bericht: Auge reizlos. L.: Visus idem. R.: Amaurose.	
. eb 00 rr . J.	R.: Glauc. simplex. L.: Gl. simpl. incipiens.	R.: Tiefe Excavation mit sekundärer Atrophie. L.: Tiefe, nicht randständige Excavation	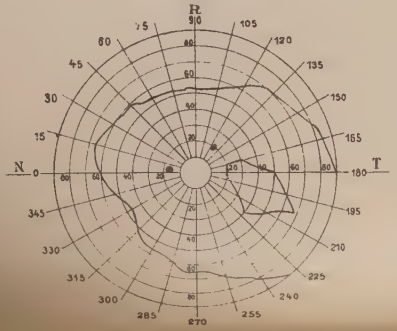	R.: Fingerexcentr. in 2 m. L.: S=0,8. G.-F. normal.	10. Febr. L.: Iridectomie.	norm. Heilg.	21. Juli. Excavation sichtlich flacher. S=1.	24. Juli 1900. Das Sehvermögen ist nach Bericht ein sehr gutes. —	

29. Apr. 1900. Herr R.	R.: Gl. simplex.	R.: Seit einigen Wochen periodisch auftretende Obskurationen u. Regenbogensehen. Tiefe, aber nicht randständige Excavation. Abknickung der oberen Gefässe.	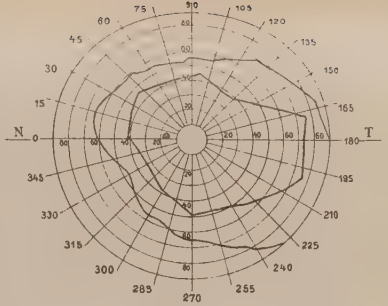 G.-F. Bds. fast normal.	R.: S<0,8.	5. Apr. R.: Iridectomie	norm. Heilg.	12. Mai 1900. S < 0,8.
30. 30. April 1900. FrauF.	Bds.: Glauc.spl.	Seit 1½ Jahren Anfälle von Obskurationen und Farbensehen. Bds., bes. R.: Tiefe, nicht randständige Excavation mit Abknickung d. Gefässe.	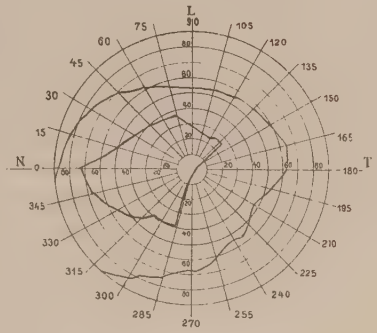	R.: S=0,5. L.: S<0,5.	1. u. 4. Mai. Bds. Iridectomie.	norm. Heilg.	12. Mai. R: S=0.8. L.: S=0,7.
31. Mai 190). Frau D. 71 J.	L.: Gl. simpl.	L.: Seit einigen Monaten Abnahme des Visus. Tiefe Excavation mit atropischer Verfärbung der Papille.		L.: Finger in 2 m.	8. Mai. L.: Iridectomie	norm. Heilg.	26. Mai. B.: Finger in 5 m.

Nach vorstehender Tabelle erstrecken sich die Beobachtungen über 6 Fälle von akutem, 23 Fälle von chronisch entzündlichem, und 31 Fälle von einfachem Glaukom; im Ganzen über 60 Patienten. Die Zahl der erkrankten Augen belief sich auf

9 an Glaucoma acutum,
34 an Glaucoma inflamm. chron. und
48 an Glaucoma simplex.

Bei 41 von den Patienten konnte das Sehvermögen nach 2 oder mehr Jahren noch festgestellt werden; nur bei 10 erkrankten Patienten betrug die Dauer der Beobachtung weniger als 1 Jahr, und auch bei diesen war mit Ausnahme von 3 doch wenigstens einige Monate nach vollzogener Operation vergangen.

Betrachten wir zunächst die an Glaucoma acutum erkrankten Patienten.

Bei den 6 Fällen trat 4 mal eine, teilweise ganz erhebliche Besserung ein (No. 1, 2, 3 und 5), einmal wurde das bestehende Sehvermögen auf einem Auge dauernd, auf dem andern eine Zeitlang erhalten, und einmal trat zwar primäre Besserung, dann aber allmähliger Verfall des Sehvermögens ein, den auch eine nachgeschickte Sclerotomie nicht aufzuhalten vermochte. Eine 2. Iridectomie konnte aber wenigstens die Patienten von den andauernden Schmerzen befreien.

Bei dieser Patientin, deren anderes Auge, das an Glaucoma inflammator. chron. litt, ebenfalls durch die Iridectomie nicht gerettet werden konnte, war also der Erfolg der Operation kein dauernder. Den Grund dafür haben wir in der hochgradigen Einengung des Gesichtsfeldes und der starken Herabsetzung des Sehvermögens

zu suchen, die schon vor Ausführung der Iridectomie vorhanden waren.

Bei der Patientin No. 6 dagegen, wo die Zeit, innerhalb deren nach A. v. Graefe die Iridectomie erfolgreich ist, schon verstrichen war, ist eben dies als Grund des späteren Verfalls anzusehen, denn das andere Auge, das im Prodromalstadium, resp. gleich nach dem ersten Anfall operiert wurde, blieb auf voller Sehschärfe erhalten.

Die Gesichtsfelder zeigen eine, der Zunahme des Visus entsprechende Erweiterung.

Von den 23 an Glaucoma inflammator. chron. erkrankten Patienten 5 gebessert (No. 4, 10, 14, 17, 22); 9 wurde das Sehvermögen so erhalten, wie es zur Zeit der Operation war (No. 1, 7, 12, 15, 16, 19, 20, 21, 22), bei 5 trat allmählige Verschlechterung (No. 3, 6, 8, 11, 18) und bei 4 völlige Amaurose ein (No. 2, 5, 9, 13).

Betrachten wir die letztgenannten Patienten zuerst, so finden wir unter diesen nur einen, nämlich No. 13, wo das Sehvermögen zur Zeit der Operation noch ein ganz gutes, das Gesichtsfeld nicht übermässig eingeengt war. Hier war schon der primäre Effekt gering, und trotz der 2 folgenden Sclerotomieen trat allmählig Erblindung ein. In den übrigen 3 Fällen aber war das Sehvermögen schon so reduziert, dass in der That auf einen bessernden Effekt der Iridectomie nicht zu rechnen, höchstens auf eine Verlangsamung des Verfalls zu hoffen war; zeigte doch die Papille neben der Excavation eine ausgesprochene Atrophie.

Bei den 5 mit allmählig eintretender Verschlechterung war bei den Fällen No. 3, 6, 11, 18 das Sehvermögen zur Zeit der Operation noch ein ziemlich gutes, dagegen das Gesichtsfeld grösstenteils schon erheblich eingeengt. Hier erwies sich der primäre Effekt stets als ein guter, indem meist eine Besserung nach der Iridectomie eintrat, im Laufe der Zeit sank jedoch der Visus unter Einengung des Gesichts-

feldes, die in einzelnen Fällen fast bis zur Erblindung führte.

Interessant ist noch Fall No. 3. Hier erweiterte sich trotz allmähliger Abnahme des Visus das schon erheblich eingeengte Gesichtsfeld bedeutend, während wir gewöhnlich das umgekehrte Verhalten beobachten. Auch hier wurde eine Sclerotomie der Iridectomie (nach $^1/_4$ Jahr) nachgeschickt, um einen neu auftretenden Glaucomanfall zu beseitigen.

Unter der nächsten Gruppe von Patienten, bei denen sich die Sehfunktionen, wenigstens mit nur unerheblichen Schwankungen auf der Höhe des Anfangsstatus erhalten haben, sind 2 Fälle (No. 20a und 22), wo das centrale Sehen schon vor der Operation vernichtet war. Die Patienten stehen beide erst $^1/_2$ Jahr unter Beobachtung, und es ist wohl anzunehmen, dass auch diese Augen allmählig erblinden werden, obwohl das Gegenteil durchaus nicht ausgeschlossen ist, schon A. v. Graefe erwähnt Fälle, wo ein kleiner Rest des Visus sich noch jahrelang hielt.

Ein Beispiel dafür ist No. 1 R. und No. 7 L., wo bei der Operation der Visus schon bis auf Fingerzählen reduziert war, und sich trotzdem durch 7 resp. 4 Jahre erhielt. Letzterer Fall zeigt übrigens eine erhebliche Zunahme der Gesichtsfeldeinengung.

Alle Übrigen, mit Ausnahme der genannten 4 und No. 16, wo trotz nicht unerheblicher Erweiterung des Gesichtsfeldes der Visus sank und eine Sclerotomie nötig wurde, kamen mit gutem Anfangsvisus zur Operation.

No. 19 ist nur eine scheinbare Ausnahme, denn hier ist der niedrige Visus auf das dichte Leucom zu schieben, wie das nicht wesentlich eingeengte Gesichtsfeld lehrt.

Bei No. 21 ist die Prognose vielleicht, trotzdem sich der Visus vollständig erhalten hat, nicht ganz günstig, denn das Gesichtsfeld, an sich eng, zeigt nach $^1/_2$ Jahre schon eine beträchtliche weitere Einengung, wenn auch die nasale Grenze dem Fixierpunkte nicht näher gerückt ist.

In den übrigen Fällen ist Visus sowohl, wie Gesichtsfeld jahrelang gleich gut geblieben, die Prognose ist also auch für die Zukunft günstig zu stellen.

Endlich kommen noch die letzten 5 Fälle mit Besserung der Sehfunktionen.

Auch unter diesen ist einer (No. 14), der mit sehr geringem Visus zur Operation kam, und nach derselben noch ein recht brauchbares Sehvermögen ($< 0{,}3$) erlangte. Hier deutete das Gesichtsfeld, das nur sehr wenig eingeengt war, darauf hin, dass eine beträchtliche Vernichtung der nervösen Elemente noch nicht stattgefunden hatte. Der später gemeldete Rückgang des Visus ist wohl auf Zunahme der Cataracte incipiens, die schon zur Zeit der Operation bestand, zu schieben.

Die Übrigen zeigen ein z. T. sehr beträchtliches Ansteigen des Visus, das demgemäss z. T. einer Aufhellung der brechenden Medien zuzuschreiben ist, da eine erhebliche Drucksteigerung in diesen Fällen nicht nachweisbar war.

Auffallend ist in No. 4, dass trotz zunehmender starker Verengung des Gesichtsfeldes der Visus sich innerhalb eines halben Jahres von Fingerzählen auf $< 0{,}2$ hob.

Wenn wir nun aus diesen Beobachtungen über Fälle von entzündlichem Glaukom die Schlüsse ziehen, so finden wir folgendes:

Beim Glaucoma acutum vermag die Iridectomie fast immer das Auge zu retten, und zwar kehrt je nach der Dauer des acuten Anfalls entweder der volle, oder doch ein mehr oder minder grosser Teil des Sehvermögens zurück. Besteht die akute Drucksteigerung aber schon längere Zeit (hier 14 Tage), so ist kein, oder nur sehr geringer Erfolg zu erhoffen. Hier, wie beim chronischen Glaukom ist das Prodromalstadium diejenige Periode, in der die Erfolge die besten und nachhaltigsten sind.

Beim chronisch entzündlichen Glaukom ist der Stand des Sehvermögens, mit dem die Patienten zur Operation

kamen, von Wichtigkeit, noch mehr aber das Verhalten des Gesichtsfeldes. Starke Einengung desselben, auch wenn die centrale Sehschärfe noch ganz gut ist, verschlechtert die Prognose wesentlich; umgekehrt kommt es öfter vor, dass auch bei niedrigem Visus und wohlerhaltenem Gesichtsfeld ersterer sich wieder hebt.

Hier, wie beim akuten Glaukom kommen Fälle vor, wo nach anfänglicher Besserung ein schneller Verfall des Sehvermögens eintritt.

Ein rapider Verfall der Sehfunktionen im unmittelbaren Anschluss an die Iridectomie wurde in hiesiger Klinik nicht beobachtet.

Häufig fand sich die Papille schon recht tief excaviert und verfärbt, ohne dass ein wesentlicher Verfall des Sehvermögens damit verbunden gewesen wäre. Ein sicheres Kriterium für den Grad der Erkrankung haben wir also in diesem Phänomen nicht. Allerdings trifft überwiegend häufig niedriger Stand des Visus oder völlige Amaurose mit tiefer randständiger Excavation und sekundärer Atrophie der Papille zusammen.

An den wegen Glaucoma simplex operierten Augen wurde erzielt:

7 mal Besserung;
16 mal Erhaltung;
4 mal allmählige Verschlechterung;
5 mal allmählige Verschlechterung bis zur Erblindung.

Wir beginnen mit der Betrachtung der letzgenannten Fälle. (No. 2, 3, 5a, 15a, 26) 4 davon kamen mit $S > 0{,}1$, resp. nur Fingerzählen, mit z. T. enorm eingeengtem Gesichtsfeld zur Operation. Bei allen findet sich bemerkt,

dass die Papille tief excaviert und atrophisch verfärbt war. Es ist also nicht wunderbar, dass bei ihnen allmählig auch der letzte Rest von Sehvermögen noch schwand.

Um so merkwürdiger ist No. 3. Der Patient kam mit S = 1 zur Operation. Auch der primäre Erfolg liess nichts zu wünschen übrig, und trotzdem lautet der Bericht nach 7 Jahren, dass das Auge erblindet ist. Hier hat also die Iridectomie trotz des frühen Stadiums, in dem sie vorgenommen wurde, nicht vermocht den glaukomatösen Process aufzuhalten.

Die nächste Serie umfasst 4 Fälle (No. 1a, 6, 9, 12).

Fall No. 12 kam mit S = 0,4, aber hochgradig verengtem Gesichtsfeld zur Operation. Nach derselben stieg S auf 0,5 und hielt sich auf dieser Höhe $1\frac{1}{2}$ Jahre, dann sollen 2 mal Glaucomanfälle aufgetreten sein, welche ein Sinken des Visus herbeiführten (nach brieflichem Bericht: „das Sehvermögen ist etwas schwächer geworden", 3 Jahre nach der Operation).

Einen ungünstigen Verlauf nahmen No. 1a und 6, die beide mit gutem Anfangsvisus zur Operation kamen, und bei denen ganz allmählig das Sehvermögen bis auf einen sehr geringen Rest verfiel, allerdings war der Verlauf in beiden Fällen ein recht langsamer (5 resp. 6 Jahre). Erwähnenswert ist noch, dass auch bei diesen beiden Patienten das Gesichtsfeld schon gleich im Anfang eine erhebliche Einengung bis an die Nähe des Fixierpunktes aufwies.

Endlich nimmt eine ganz besondere Stelle Fall No. 9 ein. Hier war R. das Sehvermögen allerdings schon gering, das Gesichtsfeld enorm eng, und die auf diesem Auge auftretende Amaurose ist leicht verständlich; L. dagegen war Visus und Gesichtsfeld gut und blieb 2 Jahre gut, bis das Sehvermögen durch plötzlich auftretende Netzhautblutungen vernichtet wurde. Man wird also wohl nicht fehlgehen, wenn man den deletären Ausgang hier mehr

einer allgemeinen Gefässerkrankung, als einer Fortdauer des glaukomatösen Processes zuschreibt.

Die folgende Serie umfasst die Hälfte der Erkrankten, nämlich 16 Patienten (No. 1b, 4, 6b, 7, 8a, 8b, 13, 15b, 16, 17, 18, 20, 21, 22, 23, 24).

Unter diesen befindet sich 1 Fall (No. 23), wo das Sehvermögen schon auf Fingerzählen reduziert war (auf dem iridectomierten Auge), und trotzdem sich noch etwas hob. Nach 1 Jahre ist dieses noch unverändert, während das andere, nicht operierte, beträchtlich verschlechtert ist.

Dieser Fall zeigt, wenn auch der Erfolg kein sehr grosser war, dass die Iridectomie auch in so weit vorgeschrittenen Fällen den Process aufzuhalten vermag, jedenfalls länger als die rein medikamentöse Behandlung.

Bei den meisten Patienten dieser Gruppe war das Sehvermögen zur Zeit der Operation noch ziemlich gut, das Gesichtsfeld grösstenteils nur mässig eingeengt.

Von Interesse ist, dass bei fast allen Patienten, die mit normalem Gesichtsfeld zur Operation kamen, dieses sich auch weiter gehalten hat, während recht häufig da, wo ein, wenn auch nur geringer Defekt bestand, dieser im Laufe der Zeit noch etwas zunahm. In einem Falle (No. 22) war es auch zur Zeit der Operation schon hochgradig eingeengt, obwohl Pat. noch S = 1 besass.

Die letzten 7 Fälle endlich (No. 10, 11, 14, 19, 25, 27, 28) weisen eine mehr oder minder erhebliche Verbesserung des Visus auf.

Auch diese Patienten kamen alle mit gutem Anfangssehvermögen zur Operation. Bei ihnen beobachtete man ebenfalls öfter eine im Laufe der Zeit eintretende geringe weitere Einengung des Gesichtsfeldes, während das Sehvermögen sich noch besserte. Nur einmal (No. 11) ist eine Erweiterung des sehr stark eingeengten Gesichtsfeldes zu konstatieren, meist bleibt dasselbe so wie vor der Operation.

Auch bei den beiden letzten Categorieen von Patienten finden sich in den Krankengeschichten häufig tiefe Excavationen der Papille verzeichnet, öfter allerdings nicht randständige. Es ergiebt sich daraus, dass auch dieser Symptom allein keinen Anhalt für die Prognose gewährt.

Zu erwähnen ist noch, dass auch bei dieser Glaukomform rapider Verfall des Sehvermögens in direktem Anschluss an die Iridectomie (Glaucoma malignum) nicht beobachtet wurde.

Wenn wir nun noch einmal kurz die erzielten Ergebnisse der Iridectomie betrachten, so finden wir

Beim Glauc. inflamm. chron.

Besserung: 21,7%
Erhaltung: 39,2%
allmähl. Verschlechterung: 21,7%
Amaurose: 17,4%

Beim Glauc. simplex.

Besserung: 21,8%
Erhaltung: 50,0%
allmähliger Verschlechterung: 12,6%
Amaurose: 15,6%.

Die Schlüsse, die sich daraus ziehen lassen, sind die folgenden:

Die Iridectomie ist für alle Glaukomformen ein Heilmittel.

Die Erfolge sind bei allen Formen die besten im Prodromalstadium, denn nach einer in diesem vollzogenen Operation pflegt Visus und Gesichtsfeld sich fast immer normal zu erhalten.

Die eklatantesten Erfolge sieht man beim akuten Glaukom mit den von v. Graefe gemachten Einschränkungen.

Beim chronisch entzündlichen Glaukom sind dieselben weniger günstig, obwohl in der grossen Mehrzahl der Fälle sich ein brauchbares Sehvermögen erhalten lässt.

Dagegen sind sie beim einfachen Glaukom entgegen der Ansicht vieler Autoren nicht schlechter als beim chronischen Glaukom, sondern zum mindesten eben so gut, wenn nicht besser.

Vorbedingung ist nur, dass die Patienten früh genug in Behandlung kommen; die Misserfolge an der hiesigen Klinik beschränken sich mit wenigen Ausnahmen auf solche Fälle, in denen das Sehvermögen schon bis auf ein Minimum reduziert, das Gesichtsfeld stark eingeengt war.

Nie wurde hier ein dauernder Erfolg von rein medikamentöser Behandlung gesehen. Die wenigen so behandelten Patienten erblindeten allmählig alle.

Die Sclerotomie ist, wie unsere Statistik lehrte, in manchen Fällen zur Unterstützung der Iridectomie gut zu verwerten, und im Verein mit dieser ist ihr günstiger Einfluss auf das Sehvermögen nicht zu verkennen.

Als Ersatz der Iridectomie gelangt in der Halleschen Klinik die Sclerotomie nicht zur Anwendung.

Zum Schluss bleibt mir noch die angenehme Pflicht, meinem hochverehrten Lehrer, Herrn Prof. v. Hippel meinen aufrichtigsten Dank auszusprechen, für die Ueberlassung der klinischen Materials, sowie den freundlichen Rat, den er mir bei der Abfassung der Arbeit zu teil werden liess.

Lebenslauf.

Wilhelm Karl Johannes Ackermann, geboren am 22. März 1875 zu Bornhagen als Sohn des Pastors Ackermann, besuchte zunächst die Privatschule zu Egeln, dann das Gymnasium zu Wernigerode, wo er Ostern 1894 sein Maturitätsexamen bestand. Er studierte dann in Tübingen Medizin und machte dort am Ende seines 4. Semesters Ostern 1896 das Tentamen Physicum. Im Oktober 1896 bezog er die Universität Halle, wo er sich seitdem bis zum August 1899 aufgehalten hat. Im Wintersemester 1899|1900 bestand er daselbst sein medizinisches Staatsexamen.

Während seiner Studienzeit hörte er die Vorlesungen der Herren:

in Tübingen: Prof. von Henke, Froriep, Braun, Grützner, v. Meyer, Voechting, Eimer, v. Häfner, Vierordt, Winternitz;

in Halle: Prof. Weber, v. Bramann, Eberth, v. Mehring, Harnack, Fehling, Fränkel, v. Hippel, Pott, Hitzig, Dr. Sandmann, Haasler, Reineboth, Grunert.

Allen diesen Herren spricht Verfasser auch an dieser Stelle seinen ehrerbietigsten Dank aus.

Thesen.

I.

Die Iridectomie ist ein Heilmittel für alle Glaukomformen.

II.

Von den systematischen Verfahren der Behandlung des Myoma uteri ist die Castration das sicherste.

III.

Die längere Behandlung des Glaukoms mit Mioticis ist zu verwerfen.